SERGE TIXA
BERNARD EBENEGGER

ATLAS de techniques articulaires ostéopathiques

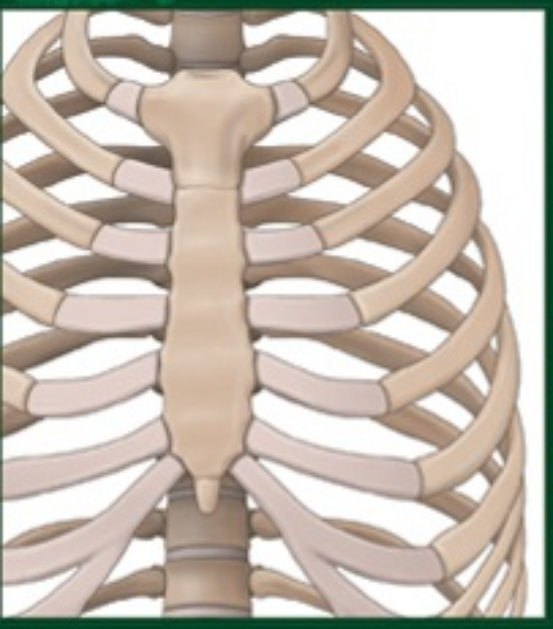

TOME 3
RACHIS CERVICAL, THORACIQUE, LOMBAL ET CÔTES

2e édition

DIAGNOSTIC

CAUSES

TABLEAU CLINIQUE

RÉDUCTIONS

ELSEVIER

Elsevier Masson

Atlas de techniques articulaires ostéopathiques. Tome 3 : rachis cervical, thoracique, lombal et côtes

Diagnostic, causes, tableau clinique, réductions

2E ÉDITION

Serge Tixa

Bernard Ebenegger

Elsevier Masson

******ebook converter DEMO Watermarks*******

Table des matières

Couverture

Page de titre

Chez le même éditeur

Page de copyright

Avant-propos

Préambule

1: La charnière occipito-cervicale C0, C1, C2

- Diagnostic
- Les tests activo-passifs
- Techniques de réduction

2: Le rachis cervical

- Diagnostic
- Les tests
- Techniques de réduction

******ebook converter DEMO Watermarks*******

3: La charnière cervico-thoracique

Diagnostic

Les tests

Techniques de réduction

Techniques de réduction conjuguée de T1 et de K1 (en dysfonction combinée)

4: Le rachis thoracique

Diagnostic

Les tests

Technique de réduction

5: Les côtes

Diagnostic

Les tests

Techniques de réduction

6: La charnière thoraco-lombale

Diagnostic

Les tests

Techniques de réduction

7: Le rachis lombal

Diagnostic

Les tests

Techniques de réduction

Bibliographie

******ebook converter DEMO Watermarks*******

******ebook converter DEMO Watermarks*******

Chez le même éditeur

Des mêmes auteurs

Atlas de techniques articulaires ostéopathiques. Tome 1, Les membres. S. Tixa et B. Ebenegger, 3e édition, 2016, 268 pages.

Atlas de techniques articulaires ostéopathiques. Tome 2, Le bassin et la charnière lombo-sacrée. S. Tixa et B. Ebenegger, 2e édition, 2016, 208 pages.

Atlas d'anatomie palpatoire. Tome 1, Cou, tronc, membre supérieur. S. Tixa, 3e édition, 2016, 288 pages.

Atlas d'anatomie palpatoire. Tome 2, Membre inférieur. S. Tixa, 3e édition, 2016, 272 pages.

Chez le même éditeur

Fiches pratiques d'anatomie palpatoire en ostéopathie. P. Gadet et M. Carpentieri, 2015, 360 pages.

Dans la collection Ostéopathie

Manipulations des dysfonctions pelviennes. O. Bazin et M. Naudin, 2016, 302 pages.

Manipulations des nerfs périphériques. J.-P. Barral et A. Croibier, 2e édition, 2014, 344 pages.

L'imagerie médicale pour les ostéopathes. T. Matthew, 2014, 224 pages.

L'ostéopathie pour les patients de plus de 50 ans. N. Sergueef, 2014, 496 pages.

Ostéopathie du nouveau-né et du jeune-enfant. E. Soyez-Papiernik, 2014, 128 pages.

Nouvelle approche manipulative. Membre inférieur. J.-P. Barral et A. Croibier, 2013, 384 pages.

Nouvelle approche manipulative. Membre supérieur. J.-P. Barral et A. Croibier, 2011, 288 pages.

Anatomie fonctionnelle appliquée à l'ostéopathie crânienne. N. Sergueef, 2009, 368 pages

******ebook converter DEMO Watermarks*******

******ebook converter DEMO Watermarks*******

Page de copyright

Ce logo a pour objet d'alerter le lecteur sur la menace que représente pour l'avenir de l'écrit, tout particulièrement dans le domaine universitaire, le développement massif du « photocopillage ».
Cette pratique qui s'est généralisée, notamment dans les établissements d'enseignement, provoque une baisse brutale des achats de livres, au point que la possibilité même pour les auteurs de créer des œuvres nouvelles et de les faire éditer correctement est aujourd'hui menacée.
Nous rappelons donc que la reproduction et la vente sans autorisation, ainsi que le recel, sont passibles de poursuites.
Les demandes d'autorisation de photocopier doivent être adressées à l'éditeur ou au Centre français d'exploitation du droit de copie : 20, rue des Grands-Augustins, 75006 Paris. Tél. : 01 44 07 47 70.

Les photographies imaginées et mises en scène par les auteurs, ont été réalisées par Laurent Dabosville

******ebook converter DEMO Watermarks*******

Les illustrations sont de Cyrille Martinet

Tous droits de traduction, d'adaptation et de reproduction par tous procédés, réservés pour tous pays.
Toute reproduction ou représentation intégrale ou partielle, par quelque procédé que ce soit, des pages publiées dans le présent ouvrage, faite sans l'autorisation de l'éditeur est illicite et constitue une contrefaçon. Seules sont autorisées, d'une part, les reproductions strictement réservées à l'usage privé du copiste et non destinées à une utilisation collective et, d'autre part, les courtes citations justifiées par le caractère scientifique ou d'information de l'œuvre dans laquelle elles sont incorporées (art. L. 122-4, L. 122-5 et L. 335-2 du Code de la propriété intellectuelle).

© 2006, Masson, Paris
© 2016, Elsevier Masson SAS. Tous droits réservés
ISBN : 978-2-294-75266-7
e-ISBN : 978-2-294-75431-9

Elsevier Masson SAS, 65, rue Camille-Desmoulins, 92442 Issy-les-Moulineaux cedex www.elsevier-masson.fr

******ebook converter DEMO Watermarks*******

Avant-propos

Mode d'emploi de l'ouvrage

Cet ouvrage présente un ensemble de techniques manuelles ostéo-articulaires visant à réduire les restrictions de mobilité des différentes articulations du rachis et des articulations costo-vertébrales.

Cet ouvrage comporte également une batterie de tests (voir ci-dessous) destinés à mettre en évidence une éventuelle dysfonction pouvant siéger au niveau des différentes articulations du rachis et des articulations costo-vertébrales. Ces différents tests ne suffisent pas pour poser un diagnostic ; ceux-ci doivent s'affiner à l'aide des quatre rubriques qui précèdent les techniques de réduction :

- Causes primaires ;
- Causes secondaires ;
- À propos de l'examen clinique ;
- À retenir avant réduction.

Cet ensemble de rubriques permet de re-situer les différents tests et les techniques dans un contexte concret, qui permet à l'étudiant ou au praticien de répondre aux questions qu'il est en droit de se poser suite à un diagnostic de restriction de mobilité d'une quelconque articulation du rachis ou des côtes.

- Quelles sont les causes primaires et/ou secondaires pouvant amener à cerner le diagnostic ?
- Enfin, qu'y a-t-il d'important à connaître, à retenir, avant d'entreprendre le traitement manuel ?

Quelques éléments clés sont mis en avant afin de mieux comprendre toutes les subtilités qui accompagnent une dysfonction articulaire.

Dans la partie de l'ouvrage qui traite des techniques, des variantes sont proposées, pour répondre aux adaptations indispensables face aux différentes morphologies rencontrées (celle du sujet, comme celle du praticien).

Pour chacune des techniques de base (ou chacune des variantes), il est

******ebook converter DEMO Watermarks*******

indiqué quand cela est utile la petite astuce qui permet d'optimaliser le geste technique (mobilisation ou manipulation).

Encore un détail qui a son importance puisqu'il s'agit du mode d'emploi : cet ouvrage est un manuel pratique que le lecteur peut ouvrir où bon lui semble, à la dysfonction articulaire qu'il souhaite analyser ou traiter.

Avertissement

Aucune des quatre rubriques exposées ci-dessus (causes primaires, causes secondaires, à propos de l'examen clinique, à retenir avant réduction) n'est évidemment exhaustive. Chacune d'elles doit être considérée comme une « boîte à idées », un fil rouge, permettant au praticien de poser quelques bases sur lesquelles il bâtira sa propre réflexion – cette démarche ayant comme unique objectif de reconstituer le mécanisme « lésionnel » et de mettre en place le traitement manuel le plus adéquat. Bien entendu, ce sont également des éléments anamnestiques qui permettent au praticien de reconstituer ce mécanisme « lésionnel » – ce point important est systématiquement rappelé au fil de l'ouvrage.

Les causes secondaires exposées ici n'ont fait l'objet (à ce jour) d'aucune vérification expérimentale. Elles doivent être prises par le lecteur comme un axe de réflexion soumis à son libre arbitre.

Une définition de la restriction de mobilité

L'École suisse d'ostéopathie, à travers l'enseignement conceptuel de la médecine ostéopathique de son directeur académique Claude Tinturier, propose la réflexion suivante sur la restriction de mobilité articulaire (ou dysfonction articulaire) :

- la restriction de mobilité articulaire participe de tableaux cliniques complexes desquels émergent plusieurs symptômes ;
- le traitement manuel de la restriction de mobilité articulaire se révèle non seulement efficace, mais suffisant ; vraisemblablement parce que la correction se prolonge à l'ensemble de l'organisation pathogène ;
- le rôle des structures articulaires est de transmettre à l'environnement, via les systèmes capsulo-ligamentaires, musculo-tendineux et liquidiens, les nuances élaborées et souhaitées par le système nerveux ;
- le système articulaire, de par sa situation, est un miroir des problèmes situés en amont et/ou en aval ;

******ebook converter DEMO Watermarks*******

- l'articulation, en tant que dernier élément adaptable et pertinent du mécanisme relationnel, subit une multitude de contraintes qui reflètent la sommation d'une cascade d'événements locaux et à distance (en amont et/ou en aval). Elle apparaît donc comme une résultante digne d'intérêt et dont la correction des variations s'inscrit logiquement dans la conduite d'une thérapie holistique.

Remarques concernant la terminologie

Il faut préciser que la terminologie en usage dans la médecine manuelle n'a qu'une fonction de mise en commun d'un vocabulaire. Par exemple, l'évocation d'une vertèbre en « postériorité » par rapport à une autre sus ou sous-jacente ne signifie pas qu'il s'agisse d'une position anatomique de subluxation de cette vertèbre. La seule certitude véhiculée par cette expression, réside dans la difficulté à étirer passivement les tissus voisins propres à la vertèbre concernée dans une direction qui semble opposée au déplacement de celle-ci. La modification structurelle qui génère la restriction de mobilité existe en dehors des deux os d'une articulation dont la mobilité est réduite, car les deux os en question n'ont aucune responsabilité dans ladite restriction de mobilité.

Remarques concernant les tests

Attribuer la prédominance à la vertèbre sus ou sous-jacente dans la dysfonction vertébrale peut paraître simpliste. Il s'agit d'un « modèle », quelque chose qui ne se passe pas vraiment dans la réalité, mais dont la simplicité peut s'avérer utile pour faire comprendre un geste précis. En débutant avec un modèle simple, l'étudiant et/ou le praticien se prépare petit à petit à l'élaboration de modèles de plus en plus complexes qui, au fur et à mesure que leur complexité s'accroît, ressemblent de plus en plus à la réalité « lésionnelle » du patient.

Nos tests n'ont pas été choisis parce qu'ils sont « bons » et « fiables » quand ils sont isolés, mais parce qu'ils sont signifiants lorsqu'ils sont associés aux autres tests et que l'on peut les corréler entre eux. Nous avons jugé « bon » un test s'il est compatible et complémentaire avec les autres tests avec lesquels il doit partager la même signification quant au résultat.

Remerciements

******ebook converter DEMO Watermarks*******

Nous tenons à manifester nos remerciements à Jean-Louis Estrade de la European School of Osteopathy Maidstone, Grande-Bretagne qui a donné beaucoup de son temps pour cet exercice fastidieux que représente la relecture de tout ouvrage ainsi qu'à Mlles Adeline Rosat, Alexandra et Patricia Ebenegger qui ont également consacré beaucoup de temps et d'énergie en acceptant de poser pour les nombreuses photographies présentes dans cet ouvrage.

Nous tenons à leur manifester ici notre plus vive reconnaissance.

Merci aussi à Paul Vaucher qui a prêté son concours pour compulser la conséquente bibliographie traitant des techniques de réduction abordées dans cet ouvrage.

Les auteurs

******ebook converter DEMO Watermarks*******

Préambule

À propos des tests, on distingue parmi ces derniers :

- les tests globaux ou activo-passifs ;
- les tests passifs ;
- les tests spécifiques.

Les tests activo-passifs

Ce type de test met en évidence un segment de rachis qui est dans une position particulière (flexion, extension, rotation, inclinaison) qui nous permet de dire que ce segment de rachis « vit » ainsi sans qu'on puisse pour autant en conclure qu'il est en restriction de mobilité.

Pour mettre en évidence ce type de problème pouvant siéger sur une partie du rachis, le praticien utilisera les mouvements généraux de base de manière activo-passive que sont : la flexion, l'extension, la rotation et l'inclinaison du rachis.

Lorsque le sujet ne peut effectuer un mouvement de base de façon « pure », il met en place une stratégie de compensation.

Exemples :

- Au niveau du rachis lombal, lors de la rotation du rachis à ce niveau, le sujet peut associer :
  – soit une extension,
  – soit une flexion ou une inclinaison,
  – soit un mouvement décollant une fesse du plan de la table ;
- Au niveau du rachis thoracique, lors de la rotation du rachis à ce niveau, le sujet peut associer une extension, une flexion ou une inclinaison.

Remarque : lorsque le praticien analyse les éventuelles compensations mises en place par le sujet au cours d'un mouvement de base du rachis de base (flexion, extension, rotations, inclinaisons) il doit observer les différents étages du rachis ainsi que les différents composants anatomiques du tronc (scapula, bassin, muscles, etc.)

Le praticien enchaîne ensuite avec les tests passifs que sont le test du

******ebook converter DEMO Watermarks*******

rebond et le test tissulaire (décrits ci-dessous) qui nous permettent de préciser si la zone identifiée à l'aide des tests activo-passifs est bien en restriction de mobilité.

Les tests passifs

Le test du rebond

Le test du rebond est effectué sur l'ensemble du rachis et plus particulièrement :

- sur une région décrite comme « douloureuse » ou « rigide » aux tests activo-passifs ;
- sur une zone en compensation détectée au cours de ces mêmes tests.

Une zone ou un étage rachidien sont dits positifs au test du rebond lorsque le praticien détecte à ce niveau soit une densité plus importante lors du test soit une « cassure » du rythme au cours de la réalisation de ce test.

Nota bene : le test du rebond s'effectue dans un plan frontal strict afin d'éviter la rotation qui donnerait trop de « faux positifs ».

Le test tissulaire

Le test tissulaire nous permet de « ressentir » dans quel sens « vivent » les tissus (de gauche à droite, de haut en bas, etc.) et permettra au praticien de se positionner par rapport à la technique de réduction choisie (choix du côté).

Remarque : le test tissulaire sert à infirmer ou à confirmer un comportement tissulaire facilité ou non dans la zone mise en évidence par le test du rebond. Il est indispensable d'effectuer la mobilisation avec impulsion en fonction du test tissulaire car celui-ci est le reflet de l'adaptation trouvée par le sujet en fonction de la restriction de mobilité à laquelle il a dû s'adapter (cela est particulièrement vrai dans les cas chroniques).

Les tests spécifiques

Le praticien effectue des tests spécifiques de mobilité sur l'étage rachidien dit positif au test du rebond. Les tests spécifiques permettent de détecter :

- les paramètres de mouvement facilités ;
- les paramètres de mouvement en restriction de mobilité ;
- une gêne ou une douleur associées.

******ebook converter DEMO Watermarks*******

Et ce, dans les trois plans de l'espace (rotation, inclinaison, flexion et extension).

Pour les différents paramètres testés, le praticien notera la qualité de l'aller, du retour et de l'arrêt.

Synthèse et résumé des différents objectifs recherchés par le praticien au cours des différents tests

Les tests globaux

Visualisation des zones « rigides » en souffrance, en restriction ou activo-passifs de mobilité ou en compensation.

Les tests passifs

Test du rebond

Mise en évidence de manière plus précise par le praticien de la localisation du problème détecté à l'occasion des tests activo-passifs (voir ci-dessus) : ce test confirme ou infirme ce qui a été détecté par les tests activo-passifs.

Test tissulaire

Il peut soit confirmer les deux tests précédents (test activo-passif et test du rebond) soit les infirmer.

Remarque : le test tissulaire se situe entre la plainte formulée par le sujet et la mise en évidence du problème réalisé par le praticien. Si le praticien respecte le sens des « tissus », le praticien est certain de respecter le sens de la non douleur dans la mobilisation avec impulsion au cours de la technique de réduction.

Les tests spécifiques

Ils aident à mettre sur pied la technique de mobilisation avec impulsion car, avec le résultat de ces tests, le praticien connaît la position de la vertèbre dans l'espace et sait dans quelle direction il pourra porter la mobilisation avec impulsion.

Remarque : Il faut noter qu'au niveau du rachis cervical le test du rebond

******ebook converter DEMO Watermarks*******

est spécifique et que le test tissulaire n'est pas exécuté sur ce segment de rachis.

Il ne faut pas oublier que les vertèbres cervicales supérieures (C0, C1, C2) compensent toujours le mouvement des vertèbres cervicales inférieures afin de maintenir le visage dans le plan frontal, cela signifie qu'il faudra en tenir compte au cours de la réalisation des techniques de réduction.

À propos des techniques de réduction

- Les vertèbres thoraciques hautes ont un comportement plus typiquement cervical : l'inclinaison et la rotation sont homolatérales.
- Les vertèbres thoraciques basses ont un comportement plus typiquement lombal : la rotation et l'inclinaison sont controlatérales.
- Les vertèbres thoraciques moyennes ont un comportement soi de type « cervical » soit de type « lombal ».

Généralités

Le rachis thoracique haut se comporte jusqu'à T4 et T5 de la même façon que le rachis cervical (pour les vertèbres thoraciques hautes, l'inclinaison et la rotation sont du même côté).

La mobilisation avec impulsion est exécutée soit dans la flexion soit dans l'extension du rachis, tout en tenant compte des conditions paramétriques ci-dessus énoncées.

Au niveau du tiers inférieur des vertèbres thoraciques qui ont un comportement plutôt lombal, la rotation et l'inclinaison du rachis sont plutôt controlatérales. Ceci implique, pour le praticien qui souhaite réduire une dysfonction d'un segment rachidien de cette zone à l'aide d'une mobilisation avec impulsion, de garder présent à l'esprit qu'à ce niveau-là, la rotation est minimale et l'inclinaison est controlatérale. La réduction se fait toujours soit dans le sens de la flexion soit dans le sens de l'extension du rachis. Mais à ce niveau il faudra particulièrement tenir compte de la rotation.

En règle générale pour les vertèbres thoraciques, la correction s'effectue par rapport à la « position » du processus transverse d'une vertèbre. Le praticien détermine à l'aide de tests la dysfonction du côté où le processus transverse est « postérieur » car tout se passe comme si l'acte thérapeutique correcteur agissait sur cette postériorité.

******ebook converter DEMO Watermarks*******

Mobilisation avec impulsion

C'est la technique dite en compression de poitrine (CDP).

- Le praticien se place du côté opposé à la postériorité du processus transverse qui a été mise en évidence par les différents tests.
- Le praticien doit placer son éminence thénar sur la postériorité du processus transverse concerné ; les cinquième et quatrième doigts de cette même main sont positionnés sur le processus transverse de la vertèbre sous-jacente controlatérale : cette prise est utile pour le réglage des paramètres de rotations et d'inclinaison. Leur but est de fixer, verrouiller le levier inférieur.

Le praticien focalise le mouvement sur la zone à corriger en tenant compte des paramètres de restriction et de facilitation qu'il va rencontrer en fonction de l'étage rachidien concerné :

- flexion/extension pour la région thoracique haute, associée à de l'inclinaison ;
- flexion/extension pour la région thoracique basse, associée à de la rotation et de l'inclinaison ;
- plus on doit réduire « bas » au niveau du rachis thoracique, plus on doit pousser d'avant en arrière et de bas en haut ;
- plus on doit réduire « haut » au niveau du rachis thoracique, plus on doit pousser de haut en bas et d'avant en arrière.

En fonction du niveau de la région à traiter, le praticien positionne l'appui de son membre inférieur gauche de la manière suivante :

- pour la région « haute », il le placera au niveau de l'épaule du sujet ;
- pour la région « moyenne », il le placera au niveau du coude du sujet ;
- pour la région « basse », il le placera au niveau du flanc du sujet.

Ce qui équivaut à le positionner en regard de la région à traiter.

Mobilisation avec impulsion en fin d'expiration

1. Le praticien et le sujet respirent tous les deux la bouche ouverte.
2. Il est souhaitable que le praticien perçoive la respiration du sujet afin d'identifier le début et la fin de son cycle ventilatoire.
3. Déroulement du rachis jusqu'au contact avec la table en demandant au sujet de se laisser aller en fin de mouvement.
4. Expiration simultanée du sujet et du praticien.
5. Impulsion brève et sèche portée en fin d'expiration par l'intermédiaire des coudes du sujet via la région abdominale haute du praticien dans le

******ebook converter DEMO Watermarks*******

sens de la mise en tension et contre la résistance. Les coudes du sujet sont placés à l'aplomb de la région à traiter.

6. Attention : il est important de ne pas dépasser la zone à traiter (cela peut être douloureux pour le sujet).
7. La main du praticien, qui est sur la table, est une cale. C'est donc une aide précieuse qui permet au praticien d'amener la côte et la vertèbre à réduire « positionnée » préalablement en arrière et en dehors et de la porter en avant et en dedans.
8. L'impulsion doit être portée au moment précis ou la dysfonction arrive sur cette main posée sur la table.
9. Il ne faut pas oublier que cette impulsion est portée en fin d'expiration du cycle ventilatoire du sujet.

Mobilisation avec impulsion en début d'inspiration

Tout est identique à ce qui est décrit ci-dessus sauf pour le point 5.

Lorsque le sujet est au bout de son expiration, le praticien lui demande de réinspirer et à ce moment-là, le praticien porte l'impulsion brève et sèche dans le sens de la mise en tension et contre la résistance.

Dans ce cas précis, le praticien ne doit pas accompagner le mouvement de déroulement du rachis sur l'expiration.

Comme au niveau du tiers supérieur des vertèbres thoraciques, dans le rachis cervical, la rotation et l'inclinaison sont homolatérales.

Nota bene : Pour les autres régions du rachis, se reporter aux chapitres les concernant.

******ebook converter DEMO Watermarks*******

1

La charnière occipito-cervicale C0, C1, C2

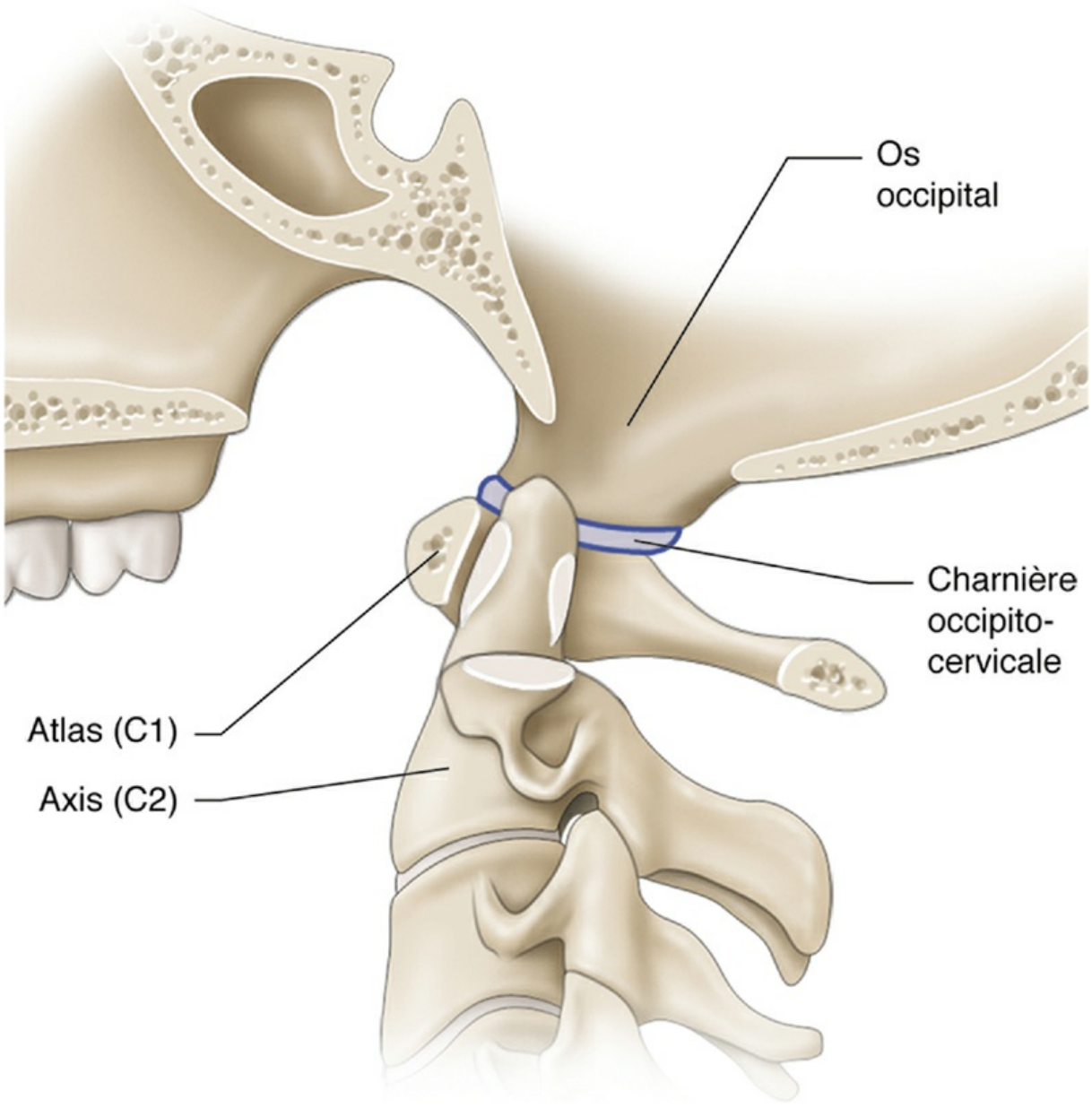

******ebook converter DEMO Watermarks*******

Guide des figures

Les tests	Fig. 1.1 à 1.9
Techniques de réduction	Fig. 1.10 à 1.25

Diagnostic

Causes

Causes directes

Les traumatismes directs : chocs « frontaux », latéraux et verticaux, qui peuvent survenir dans la pratique de certains sports, dans l'exercice de certaines professions et dans les accidents de la circulation.

Causes secondaires

Ce sont des causes adaptatives à des problèmes de rachis cervical, ou consécutives à des dysfonctions concernant l'articulation temporo-mandibulaire.

À propos de l'examen clinique

Anamnèse

- Tenir compte des céphalées, migraines, vertiges, acouphènes, hypoacousies, troubles visuels.
- Antécédents traumatiques : accélération-décélération de la nuque (coup du lapin).
- Ne pas oublier les questions relatives à une insuffisance vertébro-basilaire.
- Ne pas oublier les pathologies rhumatologiques (polyarthrite rhumatoïde, pelvispondylite rhumatismale [PSR] ou maladie de Bechterev ou spondylarthrite ankylosante, etc.), qui sortent du cadre de cet ouvrage.

Observations

- Lorsque le menton du sujet est dévié d'un côté, il peut y avoir deux types de dysfonction :
  – soit un occiput postérieur unilatéral du côté de la déviation ;
  – soit un occiput antérieur unilatéral opposé à la déviation.
- Lorsque le menton du sujet est dévié d'un côté et qu'il paraît plus haut de

******ebook converter DEMO Watermarks*******

ce côté, il est probable qu'il s'agisse d'un occiput latéral de ce même côté.

C'est l'axe du menton et de la mandibule qui nous renseigne sur la position de l'occiput.

À retenir avant réduction

Important

Avant de réaliser la mobilisation avec impulsion, il faut placer le sujet dans la position dans laquelle il va être mobilisé, attendre un moment et dialoguer avec lui à propos de ses ressentis (voir ci-dessus À propos de l'examen clinique).

Important

Ce chapitre s'intéresse aux dysfonctions de C0, C1, C2. Toute mobilisation avec impulsion doit être précédée d'un diagnostic d'exclusion éliminant toute contre-indication aux techniques de réduction.

Les tests activo-passifs

******ebook converter DEMO Watermarks*******

FIG. 1.1 **La rotation en position assise**

Le praticien demande au sujet une rotation droite de la tête. Il faut bien observer si le sujet « rajoute », à la fin de son mouvement, de la flexion ou de l'extension.

Remarque : Si en tournant la tête à droite, le sujet « rajoute » de l'extension, on peut penser que son occiput s'antériorise bien à droite. Dans ce cas, le praticien guide le sujet en fin de mouvement en le « maintenant » en flexion afin de vérifier si son occiput peut se postérioriser ou pas. Il faut corréler cela avec l'observation du visage (voir À propos de l'examen clinique, observations p. 2).

******ebook converter DEMO Watermarks*******

FIG. 1.2 **La flexion**

Le praticien demande au sujet de laisser tomber la tête lentement en avant jusqu'à la flexion maximale. À partir de la position de flexion maximale ainsi atteinte par le sujet, il lui est demandé de rentrer le menton.

Analyse du test

- Demander au sujet où ce mouvement provoque chez lui une gêne, une compensation ou une douleur uni- ou bilatérale.
- Observer si le sujet dévie son menton lorsqu'il le rentre (gêne, douleur, ou compensation à investiguer à l'aide des tests spécifiques).

******ebook converter DEMO Watermarks*******

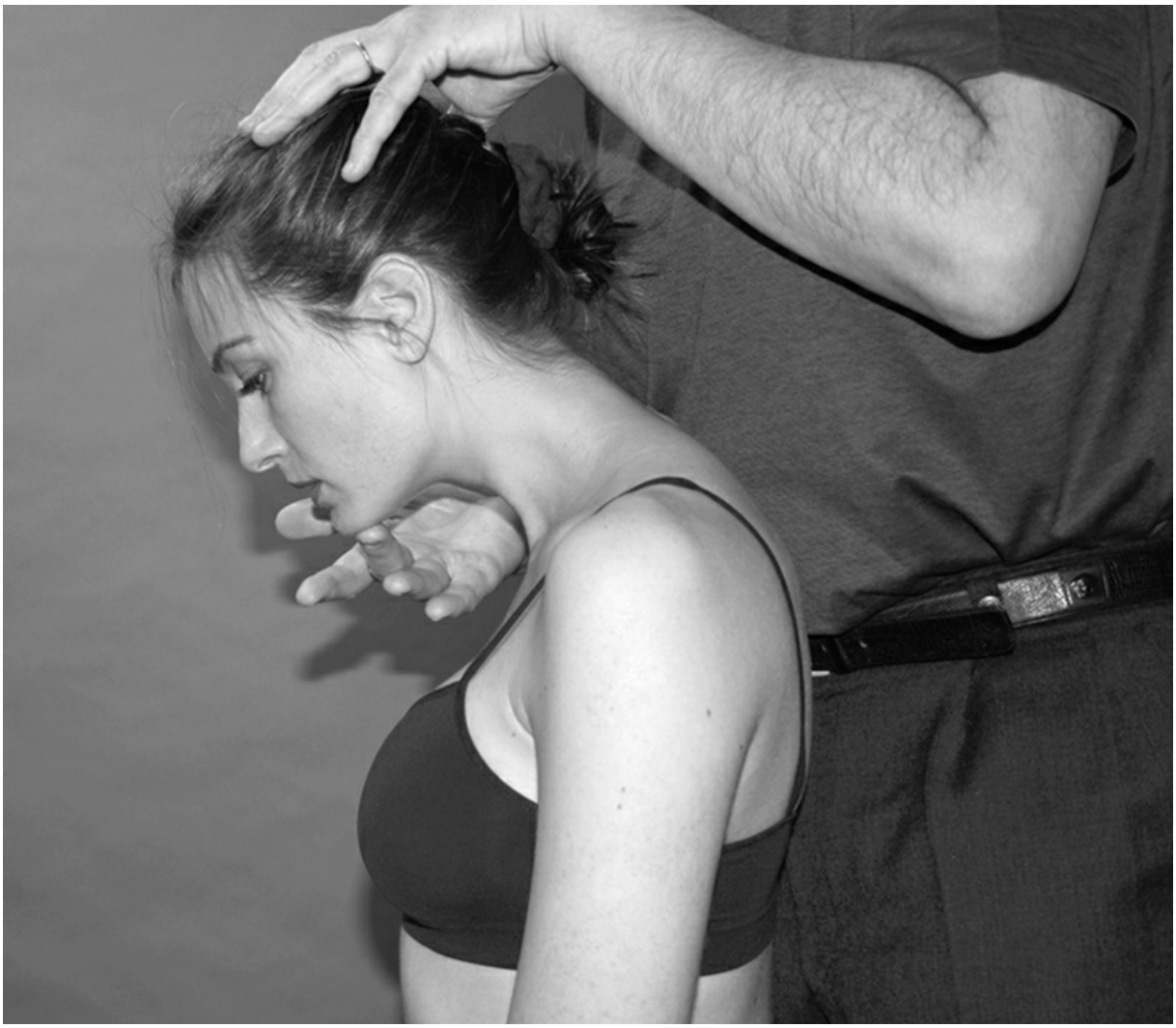

FIG. 1.3 **L'extension**

Suite au test de flexion, le praticien demande au sujet de redresser le menton et de l'avancer.

Analyse du test

Le praticien note où ce mouvement provoque chez le sujet une gêne, une compensation ou une douleur uni- ou bilatérale.

Test de l'occiput en décubitus

******ebook converter DEMO Watermarks*******

FIG. 1.4 Position du sujet et du praticien
Mise en place des paramètres commune aux deux tests activo-passifs Aet B ci-dessous

Le sujet est en décubitus. Le praticien utilise une prise en berceau bilatérale à l'aide de la paume des deux mains. Les troisième, quatrième et cinquième doigts des deux mains du praticien se placent de chaque côté, au niveau du rebord du foramen occipital (au-dessous de la ligne nucale inférieure). Les deux index se placent dans l'interligne entre les arcs vertébraux postérieurs de C1 et de l'occiput, et le pouce se place en appui latéral sur la tête du sujet.

******ebook converter DEMO Watermarks*******

FIG. 1.5 **Exécution du mouvement, phase A**

Le praticien pousse la tête bilatéralement en avant. Il amène le menton en avant en poussant l'occiput en antériorité maximale et apprécie la quantité de mouvement possible ainsi que la qualité de l'arrêt.

Remarque 1 : Éviter l'extension du rachis cervical car le mouvement ne concerne que l'occiput (le nez ou le menton du sujet est amené vers le haut et vers l'arrière, c'est-à-dire en direction du praticien).

Remarque 2 : Le praticien note s'il y a ou non des résistances d'un côté ou de l'autre et continuera son investigation à l'aide des tests spécifiques.

******ebook converter DEMO Watermarks*******

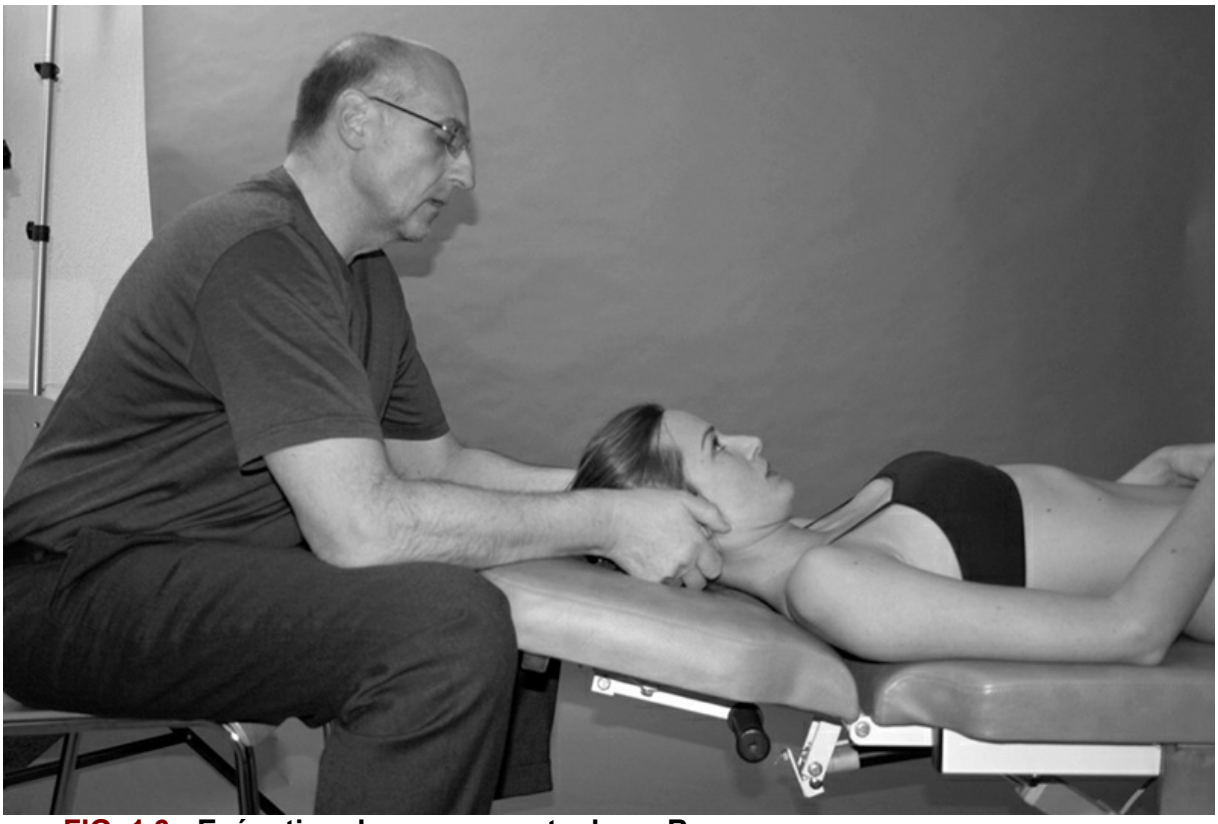

FIG. 1.6 **Exécution du mouvement, phase B**

La prise est identique à celle décrite précédemment. Le praticien amène l'occiput en postériorisation maximale à l'aide de ses doigts. Attention à l'amplitude du mouvement qui est beaucoup moins importante en postériorité qu'en antériorité. Il faut amener le crâne du sujet au maximum de sa postériorisation. Lorsque ce maximum a été atteint, le praticien demande au sujet de rentrer le menton. À partir de cette position de l'occiput, le praticien « tracte » et essaie de percevoir quel côté recule plus que l'autre.

Remarque : Le praticien note s'il y a ou non des résistances d'un côté ou de l'autre, et continuera son investigation à l'aide des tests spécifiques (voir fig. 1.7 à 1.9).

Les tests spécifiques

Occiput antérieur unilatéral

******ebook converter DEMO Watermarks*******

FIG. 1.7 Position du sujet et du praticien
Mise en place des paramètres

Le sujet est en décubitus. Le praticien adopte une prise « en berceau », identique à celle décrite ci-dessus (voir Tests activo-passifs, fig. 1.4 et 1.5). Le praticien réalise le même mouvement que celui décrit dans la première phase de ce même test, mais n'exécute que la moitié du mouvement en avant. Parvenu à peu près à mi-parcours de ce mouvement d'antériorité, le praticien dirige, d'une main, l'occiput en diagonale dans la direction opposée, son autre main servant de point fixe. Le praticien réalise ensuite le même mouvement de l'autre côté.

Remarque : Si l'occiput est en dysfonction d'antériorité du côté droit, comme sur la figure ci-contre, le mouvement sera facilité de ce côté au cours de la réalisation de ce test. Tout ceci est à corréler avec l'observation (voir À propos de l'examen clinique, p. 2) et avec le test de rotation.

Occiput postérieur unilatéral

******ebook converter DEMO Watermarks*******

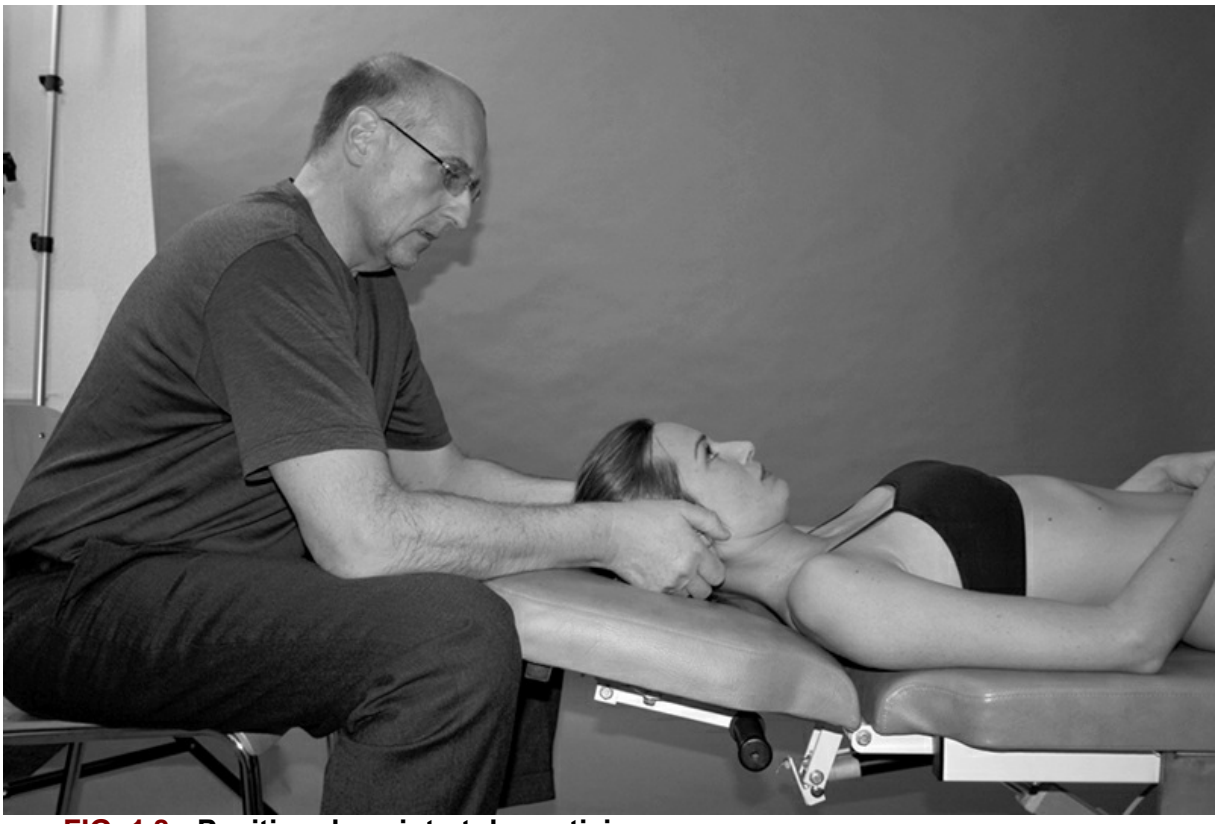

FIG. 1.8 Position du sujet et du praticien
Mise en place des paramètres
Réalisation du mouvement
Réalisation du test

1er temps : le sujet est en décubitus. La position du praticien est identique à celle décrite aux figures 1.4 et 1.6. Le praticien amène l'occiput en postériorisation maximale.

2e temps : lorsque le maximum de postériorisation de l'occiput a été atteint par le sujet, le praticien lui demande de rentrer le menton.

3e temps : dès que le menton du sujet est rentré, le praticien lui demande de le « lâcher » et « tient » la position. Puis le praticien, à l'aide de légères tractions alternées, compare la capacité de postériorisation de l'occiput à droite et à gauche.

Occiput latéral

******ebook converter DEMO Watermarks*******



FIG. 1.9 Position du sujet et du praticien
Mise en place des paramètres

À partir de la position de référence (index entre les arcs postérieurs de C1 et de l'occiput, et les autres doigts sur le rebord du foramen occipital), le praticien amène une inclinaison latérale focalisée sur l'articulation C0-C1 en prenant garde d'avoir des contre-appuis sur les faces latérales du crâne.

Remarque : Le praticien apprécie les possibilités d'inclinaison de chaque côté, et apprécie si l'occiput s'incline mieux d'un côté ou de l'autre.

Tests spécifiques sur C1

Introduction

- C1/C2 est l'articulation responsable de la rotation.
- C1 est une vertèbre très adaptative (d'où un diagnostic difficile à son sujet).
- C1 change rapidement sa position dans l'espace en fonction des modifications sus- et sous-jacentes.
- C1 est plus difficilement palpable pour les non-initiés que C0 ou C2.

Tests positionnels

******ebook converter DEMO Watermarks*******

Position des doigts du praticien

La pulpe de l'index est sur la mastoïde, la pulpe du majeur est sur le processus transverse de C1.

Test en flexion et en extension (sujet en décubitus)

- L'index du praticien se positionne sur l'extrémité latérale du processus transverse ; le majeur vient au contact de l'arc postérieur de l'atlas.
- Le praticien demande au sujet d'exécuter une flexion et une extension localisées de la tête en reculant ou avançant le menton.
- En extension de la tête : les arcs postérieurs de C1 se postériorisent.
- En flexion : les arcs postérieurs de C1 s'antériorisent.

Conclusion

C1 est en dysfonction quand elle n'est pas solidaire des mouvements de l'occiput, elle nécessite donc une technique spécifique.

C1 n'est pas en dysfonction quand elle est accolée à l'occiput et qu'elle suit les mouvements de ce dernier.

Test en rotation et en inclinaison

Le praticien demande au sujet une rotation et une inclinaison d'un côté, associées en fin de mouvement, d'abord à une flexion du menton, puis à une légère extension du menton. Dans les deux cas, il apprécie la mobilité du processus transverse de C1, lequel suit ou ne suit pas le mouvement de l'occiput.

Remarque 1 : Lorsqu'en fin de mouvement de rotation et d'inclinaison à droite, le sujet rentre le menton, ce dernier postériorise son occiput à gauche.

Remarque 2 : Il n'y pas de tests spécifiques sur C2 car elle se teste comme une vertèbre cervicale (voir Le rachis cervical).

Analyse et conclusion sur le complexe articulaire (C0-C1-C2)

Nous présentons ici les différents diagnostics susceptibles d'être posés au terme des tests décrits précédemment. Pour chacun d'entre eux, et afin de pouvoir donner avec précision la démarche diagnostique qui y conduit, celle-ci sera exposée dans un cas particulier de la dysfonction étudiée.

******ebook converter DEMO Watermarks*******

Occiput postérieur droit (exemple)

- Les tests portant sur C0 démontrent que l'occiput est postérieur à droite.
- Dans ce cas, le processus transverse de C1 est antérieur et inférieur (plutôt bas) du côté droit.
- Le processus transverse de C1 à droite est « éloigné » du processus mastoïde et « proche » de l'angle mandibulaire droit.
- Le processus transverse de C2 est postérieur du côté droit.

Occiput antérieur gauche (exemple)

- Les tests portant sur C0 démontrent que l'occiput est antérieur à gauche.
- Le processus transverse de C1 est postérieur et supérieur (plutôt haut) du côté gauche.
- Le processus transverse gauche de C1 est « proche » de la mastoïde et « éloigné » de l'angle mandibulaire gauche.

Occiput latéral droit (exemple)

- Ce sont les tests spécifiques qui démontrent que nous sommes face à un occiput latéral droit.
- L'arc postérieur de C1 se postériorise du côté latéralisé (il « vient » davantage sous les doigts à droite qu'à gauche).
- Le processus transverse de C1 est postérieur à droite, et « proéminent » par rapport à la mastoïde.

C1 postérieure à droite (exemple)

- Le processus transverse et l'arc postérieur sont « postérieurs » par rapport à la mastoïde et « inférieurs » (plus bas) par rapport à C0 (occiput) de ce côté (c'est-à-dire à droite).

C1 latérale à droite (exemple)

- Le processus transverse de C1 est « antérieur » par rapport à la mastoïde et « toujours inférieur » (plus bas) par rapport à l'occiput de ce côté (c'est-à-dire à droite).

C2

- Si C2 est primaire : elle l'est par rapport à C3.
- Si elle est secondaire, elle compense l'occiput, elle suit ce dernier dans le

******ebook converter DEMO Watermarks*******

test et elle est libre par rapport à C3.

N.B. : Les termes utilisés ci-dessus, mis entre guillemets correspondent plus à un ressenti du praticien qu'à un positionnement anatomique déterminé.

Techniques de réduction

Réduction de l'occiput postérieur unilatéral droit (exemple)

FIG. 1.10 Position du sujet et du praticien
Mise en place des paramètres

Selon les morphologies respectives du sujet et du praticien, et selon les préférences de chacun, le praticien utilisera soit une prise occipitale (fig. 1.13 et 2.22), soit une prise mentonnière (figures 2.16 à 2.20) comme sur la figure ci-contre. Une fois la prise mise en place, le praticien se déplace latéralement – comme s'il voulait réduire la postériorité d'une vertèbre cervicale – en ramenant la tête vers lui et en ajoutant : dans le cadre d'une prise occipitale (fig. 1.13) : une inclinaison ulnaire du poignet de sa main gauche ; dans le cadre d'une prise mentonnière, une légère adduction de l'avant-bras gauche.

******ebook converter DEMO Watermarks*******

Le praticien positionne l'articulation métacarpo-phalangienne de son index au-dessous de la ligne nucale inférieure (ligne courbe occipitale inférieure).

Le praticien se fléchit en appui sur sa hanche droite et peut dans certains cas caler son coude droit dans le creux inguinal.

******ebook converter DEMO Watermarks*******

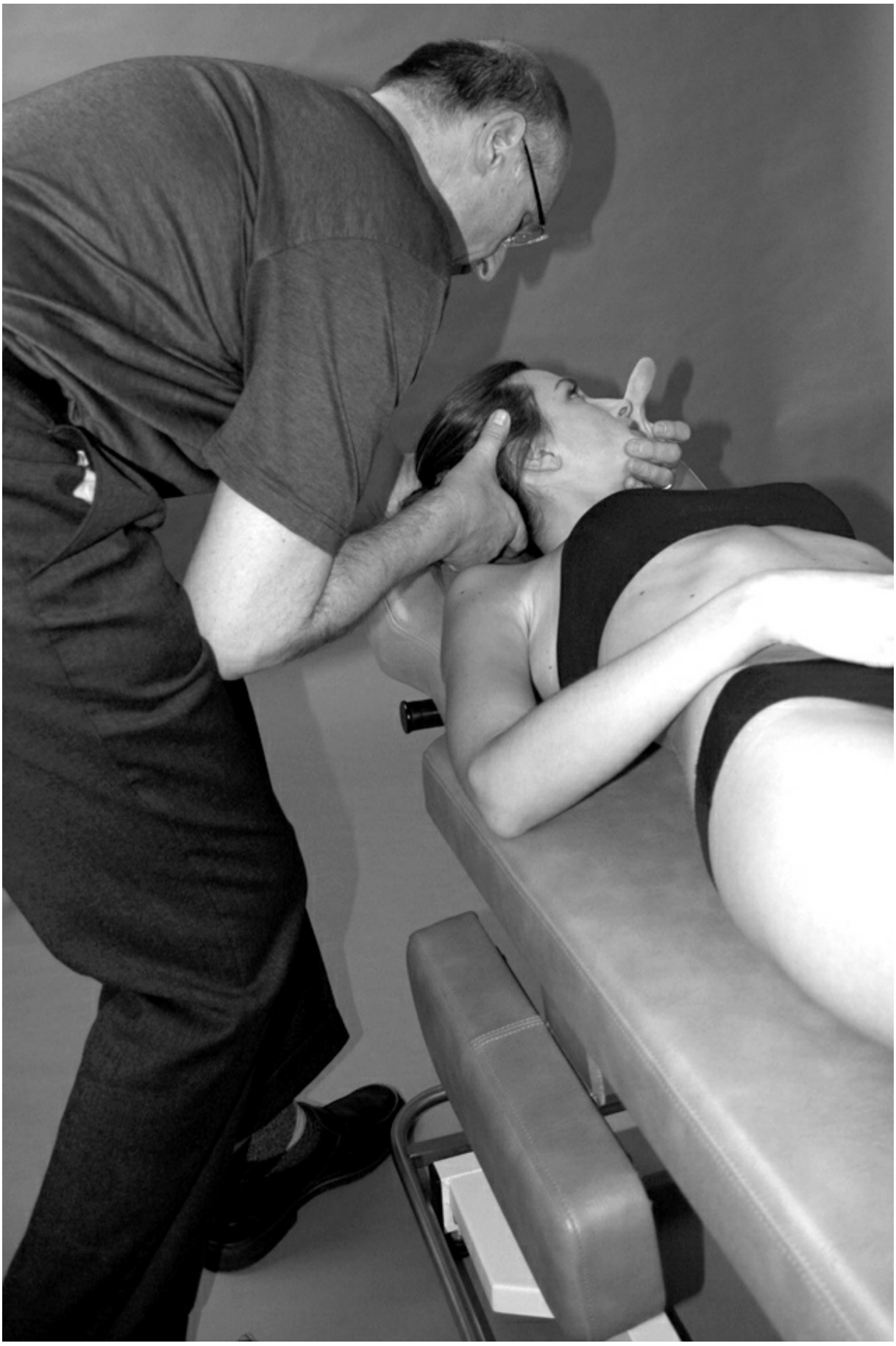

******ebook converter DEMO Watermarks*******

FIG. 1.11 **Mobilisation avec impulsion en prise mentonnière**

Pour réaliser cette technique, il faut tout d'abord ramener les deux mains vers soi (ce qui « soulage » l'artère vertébrale). Il ne faut absolument pas tracter le menton en rotation pour tourner la tête, mais seulement affiner ce paramètre de rotation juste avant de porter la mobilisation avec impulsion, cette dernière se faisant en direction de la racine du nez.

FIG. 1.12 **Mobilisation avec impulsion en prise mentonnière (autre vue)**

La figure ci-contre permet de visualiser la mobilisation avec impulsion qui est portée sur un rachis cervical positionné en légère extension et rotation. Noter la position de l'articulation métacarpo-phalangienne de l'index droit du praticien qui va pousser en direction de la racine du nez du sujet pour réaliser la mobilisation avec impulsion qui s'exécute sans rotation de la tête du sujet.

******ebook converter DEMO Watermarks*******

FIG. 1.13 **Mobilisation avec impulsion en prise occipitale (voir fig. 2.22)**

Dans la prise occipitale, le mouvement se fait à l'aide d'une synchronisation entre la poussée de l'articulation métacarpo-phalangienne de l'index de la main droite du praticien, et une déviation ulnaire, brève et sèche, réalisée par sa main gauche.

Important

Les deux techniques occipitale et mentonnière se réalisent avec un appui de la main et de l'avant-bras du praticien sur la têtière de la table.

Pour une réduction optimale

Un excès de rotation de la tête rend la technique impossible : il est préférable de jouer sur la capacité d'inclinaison homolatérale de la tête du sujet.

Réduction de l'occiput antérieur unilatéral gauche (exemple)

******ebook converter DEMO Watermarks*******

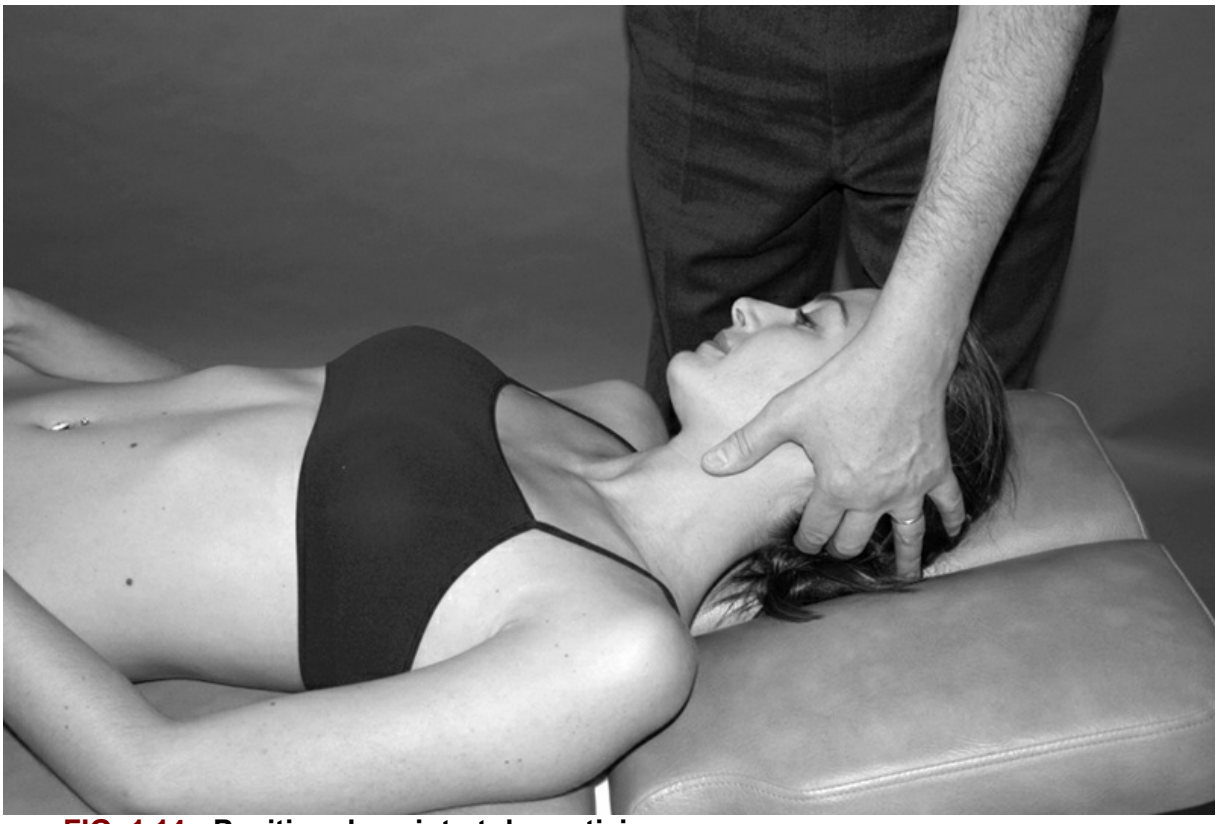

FIG. 1.14 Position du sujet et du praticien
Mise en place des paramètres, 1er temps

Le sujet est en décubitus. Le praticien se tient du côté opposé à celui de la dysfonction, à la hauteur de la tête du sujet. Via la prise occipitale (fig. 2.22), le praticien va amener l'ensemble du levier cervical en rotation gauche afin de poser le côté en dysfonction sur la table.

******ebook converter DEMO Watermarks*******

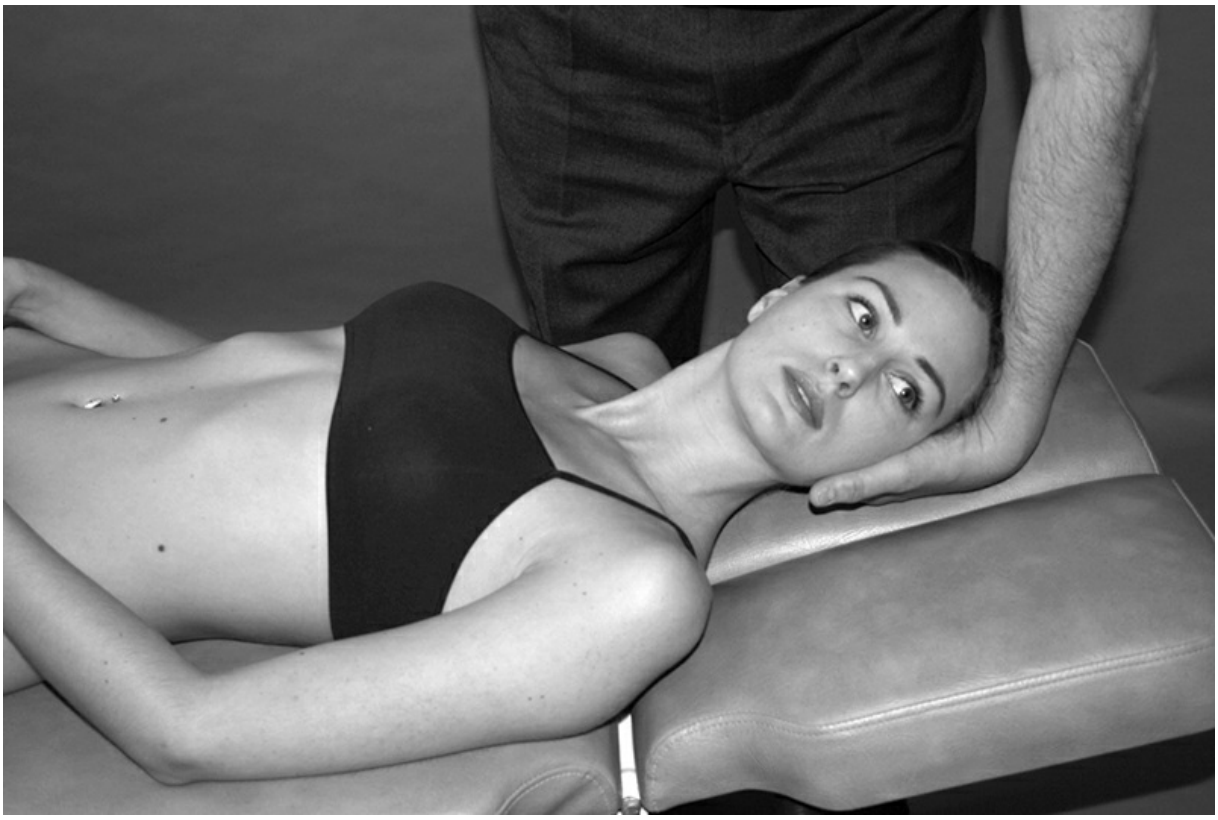

FIG. 1.15 **Mise en place des paramètres, 2e temps**

Le praticien a amené l'ensemble de la tête et du levier cervical du sujet en rotation gauche.

******ebook converter DEMO Watermarks*******

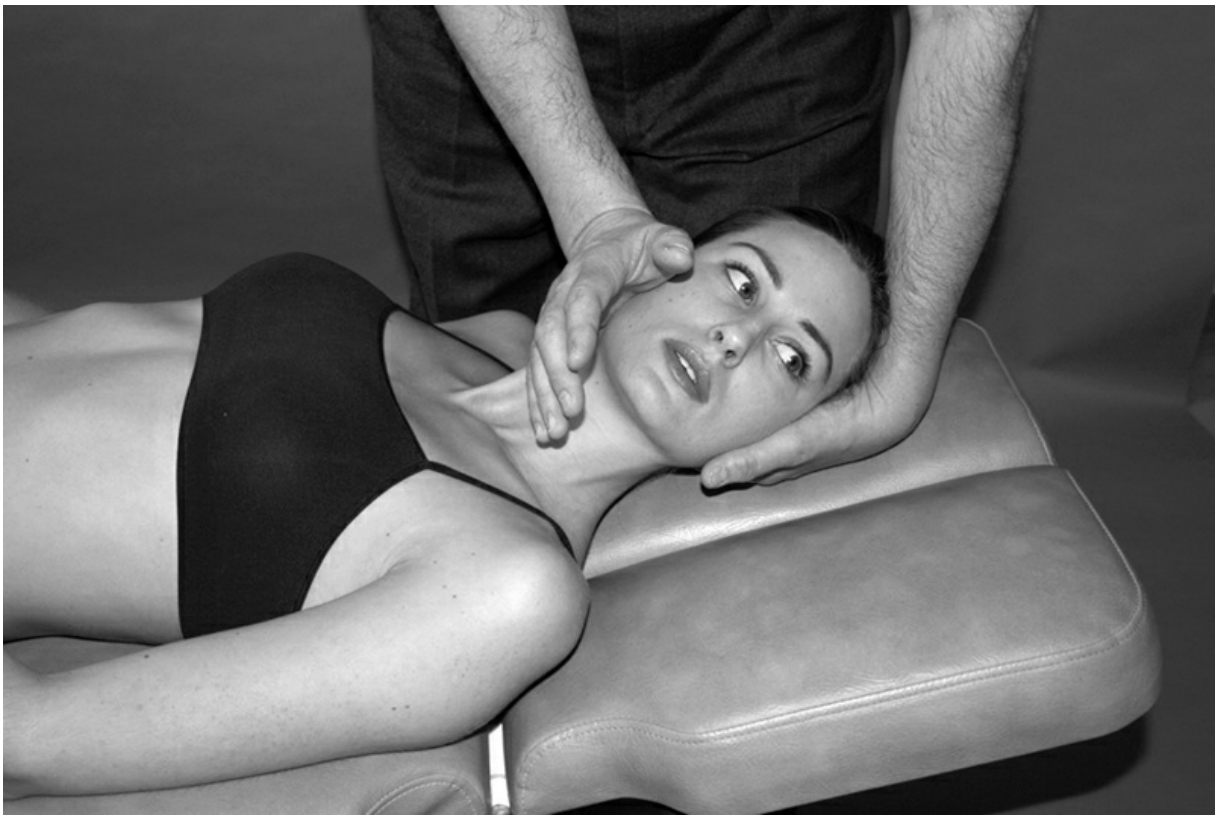

FIG. 1.16 **Mise en place des paramètres, 3e temps**

Le praticien place sa main à plat sur le maxillaire inférieur depuis l'angle mandibulaire jusqu'au menton et évite de comprimer et de plier l'oreille du sujet.

******ebook converter DEMO Watermarks*******

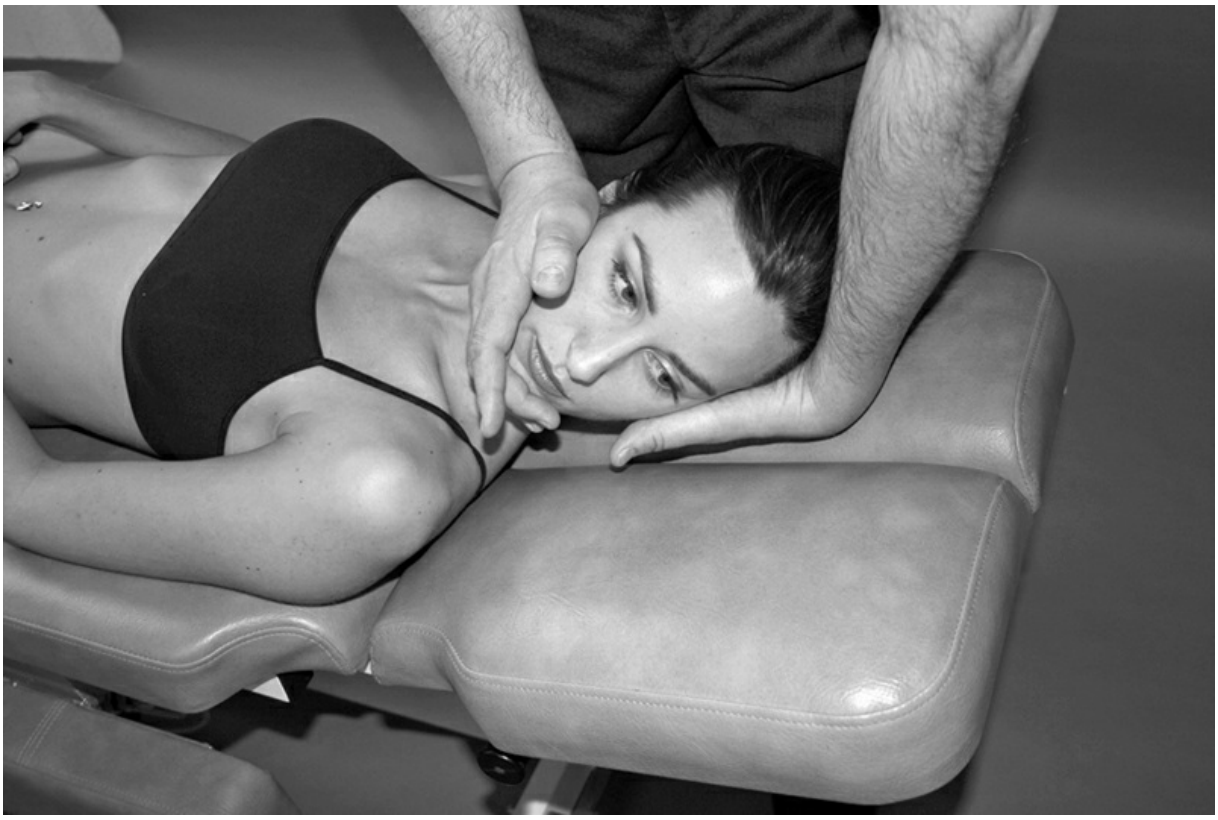

FIG. 1.17 Positionnement des mains du praticien 4e temps

Le praticien saisit le menton du sujet par l'intermédiaire des troisième et quatrième doigts de sa main droite.

Le praticien doit se mettre au-delà de la technique à réaliser (voir fig. 1.18) car si cette précaution n'est pas prise la technique se réduira à une translation.

Important

Il est impératif que le praticien dialogue avec le sujet, car si ce dernier signale une douleur, ou tout autre problème, au cours de cette mise en tension, la technique de réduction ne doit pas être réalisée.

******ebook converter DEMO Watermarks*******

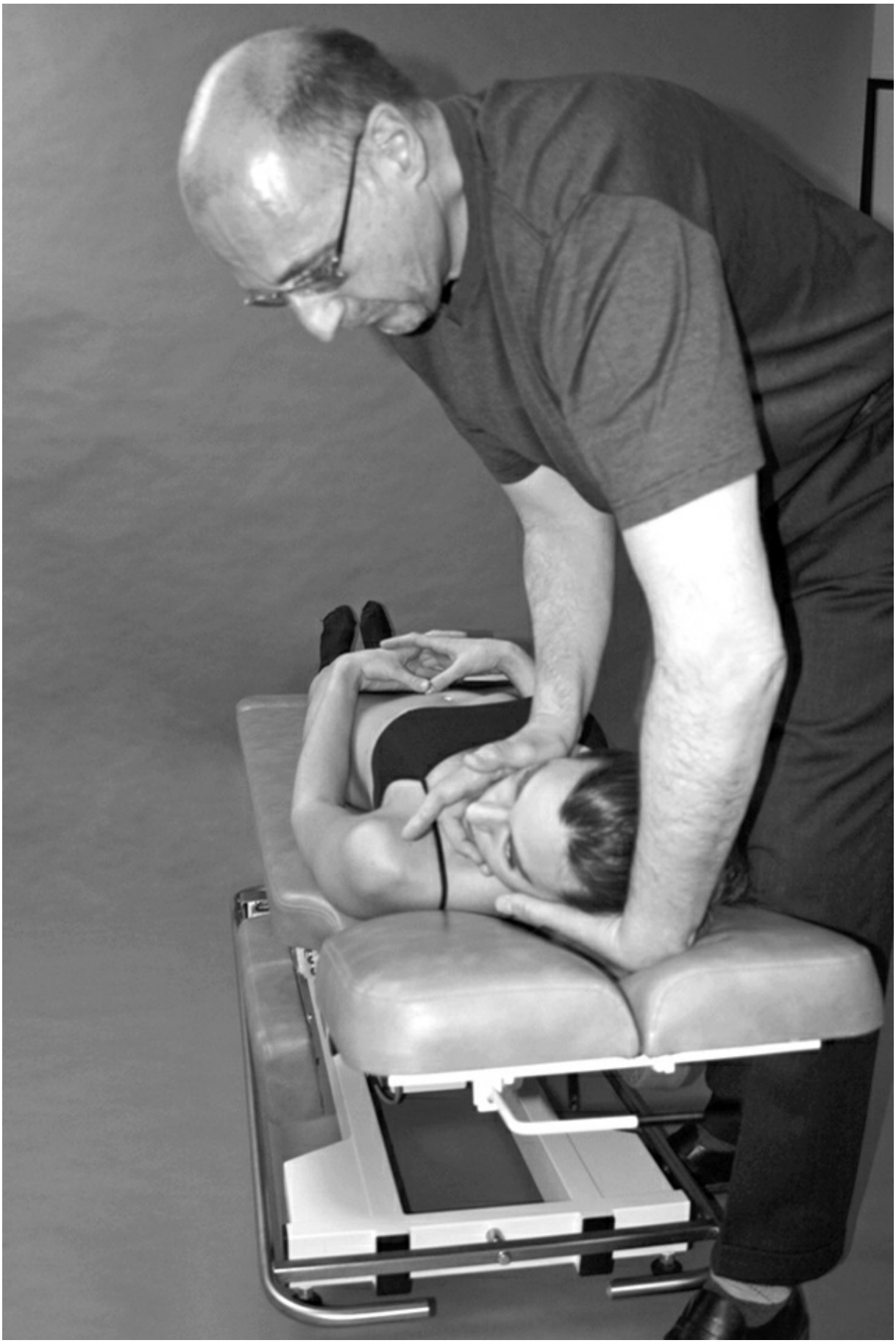

******ebook converter DEMO Watermarks*******

FIG. 1.18 **Mobilisation avec impulsion**

La mise en tension est très brève et la mobilisation avec impulsion se réalise à l'aide d'un couple de force dans le sens de la mise en tension et contre la résistance.

- Noter la position particulière du praticien, qui avance son corps afin que l'impulsion qu'il donnera permette à l'occiput qui est sur la table de reculer.
- L'impulsion se porte obliquement de haut en bas et d'avant en arrière par l'intermédiaire de la prise mentonnière.
- Cette technique est facile à réaliser sur une table basse.

Pour une réduction optimale

- La verticale abaissée de l'appendice xiphoïde du praticien vient se placer en avant de sa main droite, ceci suppose donc une table suffisamment basse.
- La main gauche réalise une légère traction et une « ouverture » de l'articulation occipito-glénoïdale gauche lors de l'impulsion.

Réduction de l'occiput latéral droit (exemple)

Technique 1

******ebook converter DEMO Watermarks*******

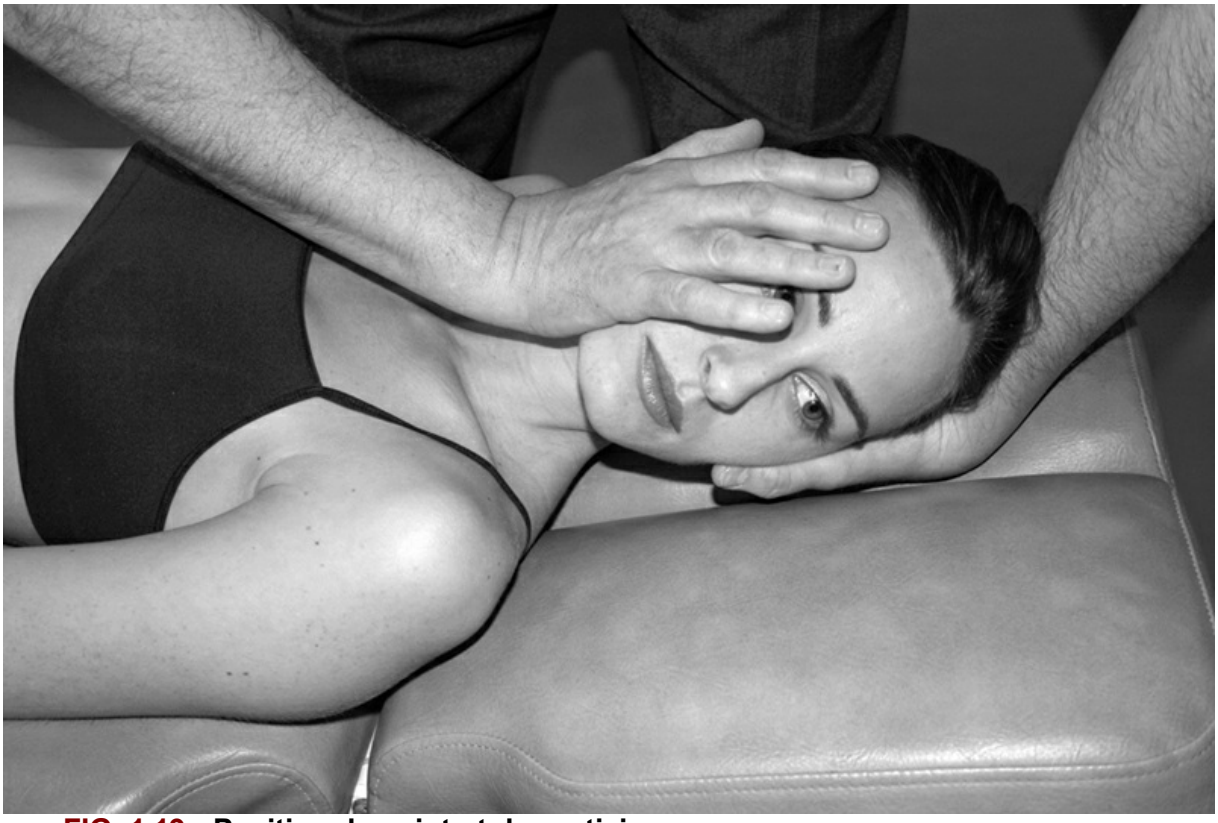

FIG. 1.19 Position du sujet et du praticien
Mise en place des paramètres, 1er et 2e temps

Le sujet est en décubitus, de la même façon que pour la technique précédente, la différence étant que le côté en dysfonction (la latéralité) est ici positionné vers le haut.

Le côté en dysfonction étant vers le haut, la main gauche du praticien se positionne exactement comme pour la prise occipitale (voir Le rachis cervical, fig. 2.22).

Le praticien se place à l'aplomb de la technique et réalise une mise en tension à l'aide d'un couple de force mis en place par ses deux mains.

La main droite se cale naturellement sur l'angle mandibulaire droit, dans l'espace compris entre les éminences thénar et hypothénar (les doigts du praticien en direction crâniale).

La main gauche est située au contact de la face latérale gauche de la tête du sujet.

******ebook converter DEMO Watermarks*******

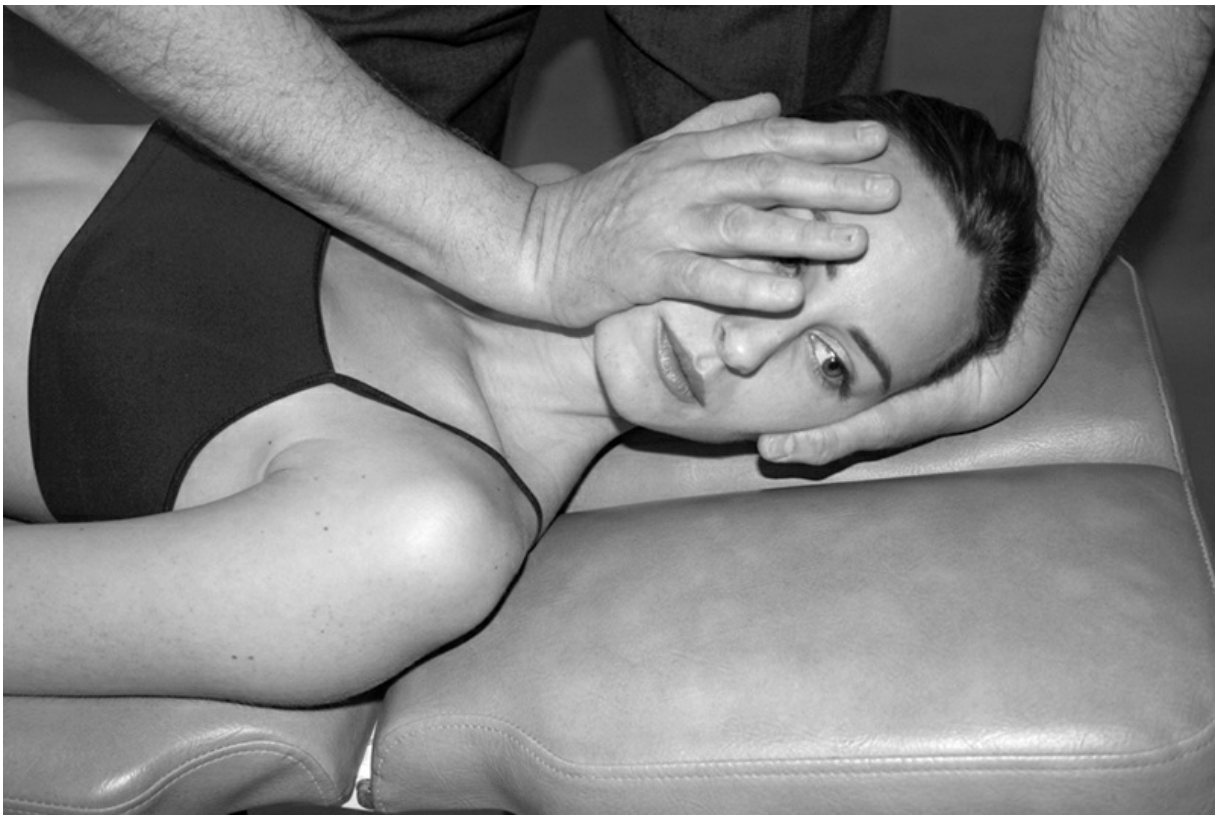

FIG. 1.20 Technique 1, mobilisation avec impulsion, 3e temps

La mobilisation avec impulsion se fait à l'aide du couple de force mis en place par les deux mains du praticien, dans le sens de la mise en tension et contre la résistance.

******ebook converter DEMO Watermarks*******

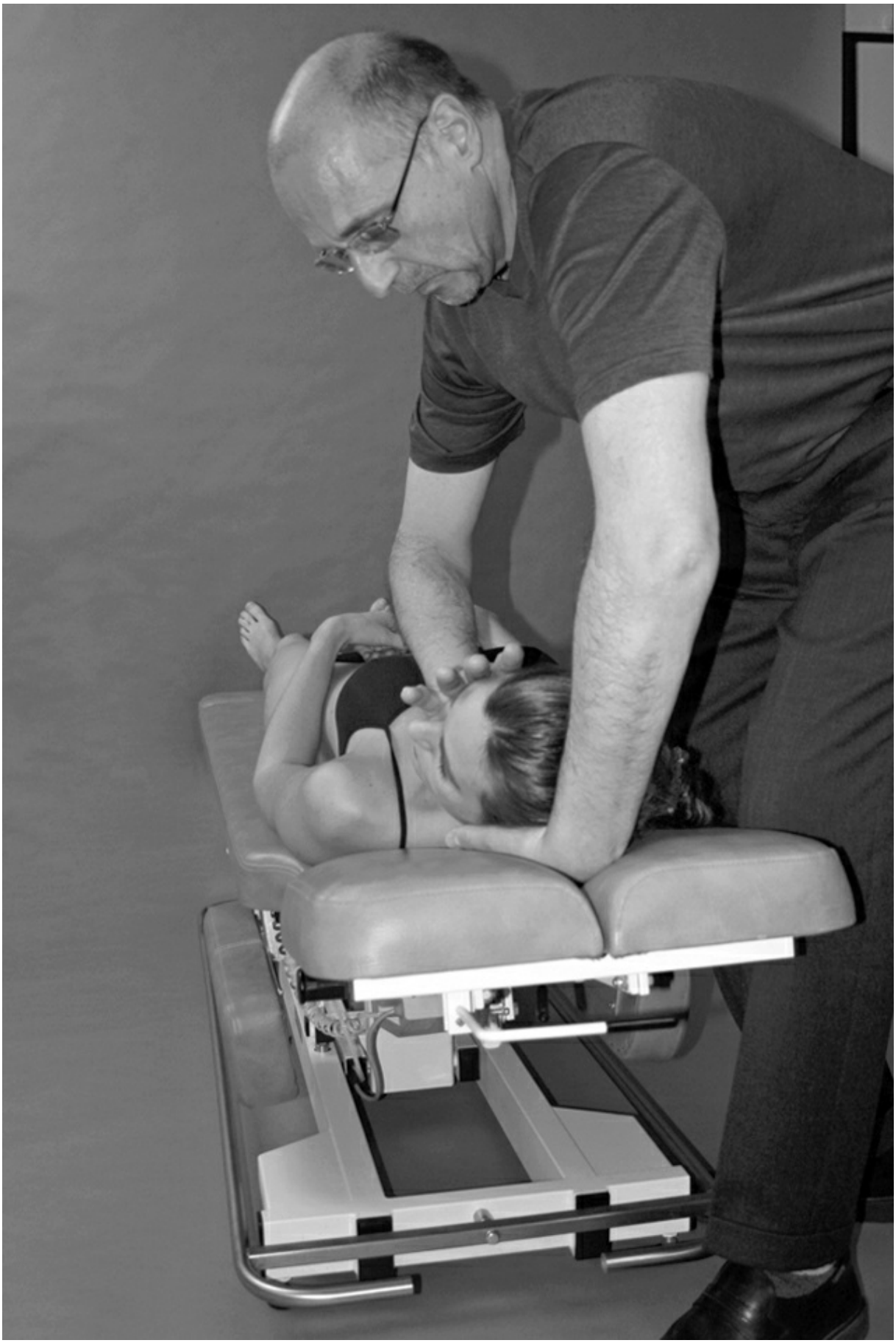

******ebook converter DEMO Watermarks*******

FIG. 1.21 **Technique 1, mobilisation avec impulsion, 3e temps**
Autre vue

Noter la position différente des mains du praticien par rapport à la mobilisation avec impulsion sur un occiput unilatéral antérieur, gauche ou droit.

Pour une réduction optimale

- Veiller à ne porter l'impulsion que par l'intermédiaire du couple de force donné par le mouvement opposé des poignets.
- Lors d'une impulsion il faut simultanément amener une légère flexion et une légère traction de la tête du sujet.
- Le praticien doit veiller à être à l'aplomb de la technique à réaliser.

Technique 2

FIG. 1.22 **Position du sujet et du praticien**
Mise en place des paramètres

Le sujet est en décubitus, le nez en direction du plafond. Le praticien est à droite du sujet, du côté qui est en dysfonction. Il se saisit de la mandibule du

******ebook converter DEMO Watermarks*******

sujet à l'aide d'une prise mentonnière (pour la description de cette prise, voir Le rachis cervical, fig. 2.16 à 2.20), à l'aide des troisième et quatrième doigts (sans rotation).

L'articulation métacarpo-phalangienne de l'index de la main droite du praticien se positionne juste en arrière et en haut de l'apophyse mastoïde : cela constituera le point fixe de la technique, matérialisé par la main droite.

La main gauche du praticien affine les contacts dans les paramètres d'inclinaison droite, de flexion et/ou d'extension, et de rotation gauche.

Une fois les paramètres de mise en tension mis en place, le praticien pousse de droite à gauche dans le sens de la mise en tension et contre la restriction de mobilité.

Pour une réduction optimale

Il est essentiel de « jouer » sur la flexion/extension (qui ne doit pas être gênée par l'épaule gauche du praticien), et sur l'ouverture de l'articulation occipito-glénoïdale par l'intermédiaire du couple de force formé par la main gauche du praticien, qui tracte le menton vers la gauche, et son avant-bras gauche qui pousse la tête vers la droite.

Technique de réduction de C1 latérale gauche

******ebook converter DEMO Watermarks*******

******ebook converter DEMO Watermarks*******

FIG. 1.23 Position du sujet et du praticien
Mise en place des paramètres pour C1 en latéralité gauche

Le sujet est en décubitus, le nez en direction du plafond. Le praticien est à gauche du sujet du côté où C1 est latéralisée ; il se saisit de la mandibule du sujet à l'aide d'une prise mentonnière avec ses doigts (en prenant garde de ne pas amener une rotation de la tête du sujet).

L'articulation métacarpo-phalangienne de l'index de la main gauche se positionne juste au-dessous de l'apophyse mastoïde du sujet au contact du processus transverse de C1. Cela constituera le point fixe de la technique matérialisée par la main gauche.

La main droite du praticien affine le contact contre l'appui de la main gauche.

FIG. 1.24 Mise en place des paramètres
Autre vue

Noter la position particulière du sujet, dont la tête repose complètement sur l'avant-bras droit du praticien.

******ebook converter DEMO Watermarks*******



******ebook converter DEMO Watermarks*******

FIG. 1.25 Mobilisation avec impulsion

Une fois les paramètres de mise en tension mis en place, le praticien pousse le processus transverse de C1 de gauche à droite contre la restriction de mobilité.

Remarque : Il est quelquefois nécessaire que le praticien « verrouille » l'ensemble de la prise par l'intermédiaire de l'appui de son épaule droite sur la tête du sujet.

******ebook converter DEMO Watermarks*******

2

Le rachis cervical

******ebook converter DEMO Watermarks*******

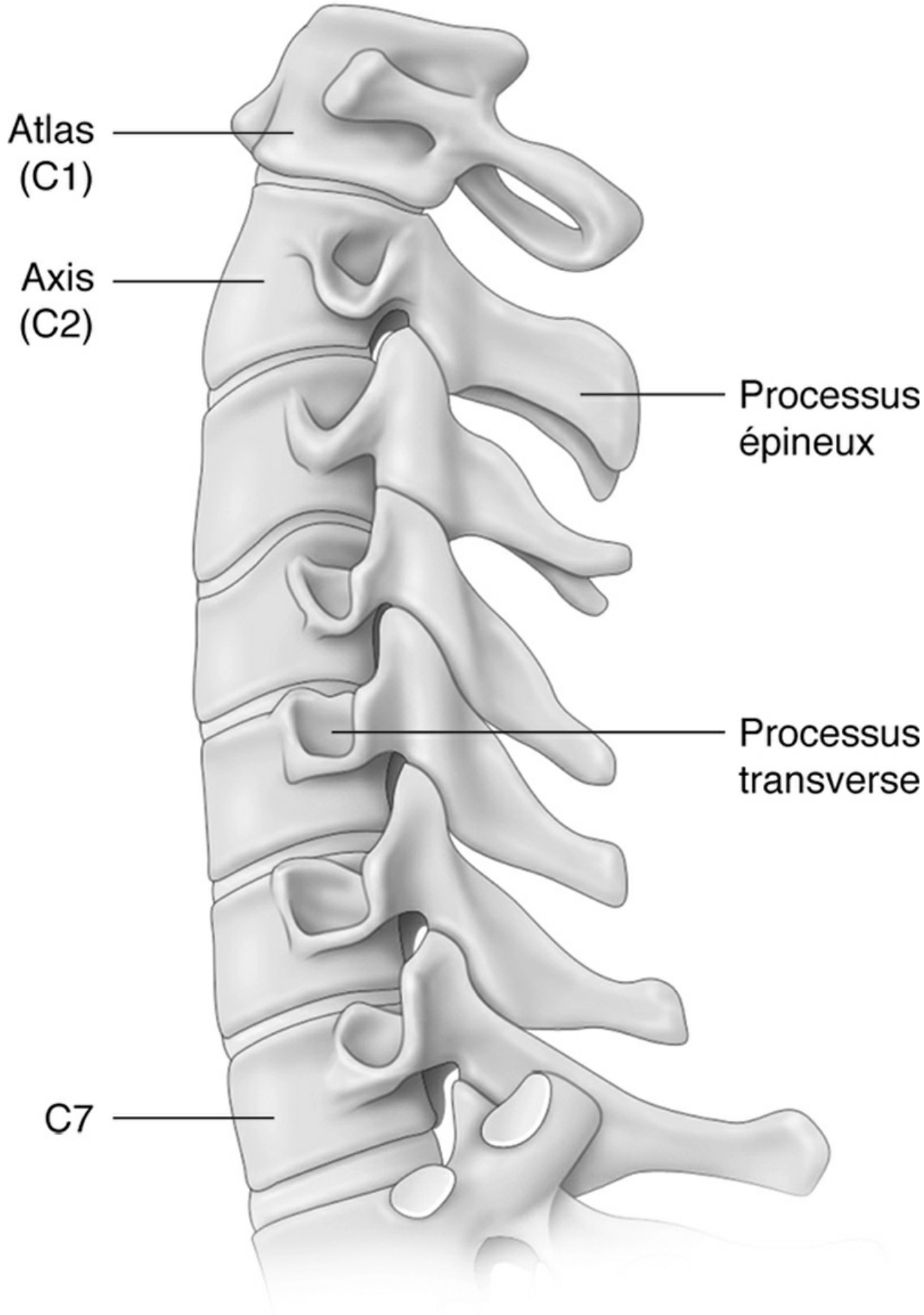

******ebook converter DEMO Watermarks*******

Guide des figures

Les tests	Fig. 2.1 à 2.15
Techniques de réduction	Fig. 2.16 à 2.29

Diagnostic

Causes

Causes directes

Causes traumatiques

- Tous les chocs dûs aux accidents de la circulation (voiture, moto).
- Chocs antérieurs et tous ceux liés à la pratique sportive.

Causes adaptatives et ergonomiques

Toutes les professions sollicitant cette région, soit par la position (tête penchée, en avant ou en arrière), soit par des rotations répétitives.

Causes secondaires

Toutes les conséquences des maladies du thorax et de l'abdomen (bronchites, toux chroniques, éternuements intempestifs, etc.).

Causes dégénératives

- Arthrose interapophysaire (par exemple).
- Uncarthroses, etc.

À propos de l'examen clinique

- Il est fondamental que le praticien note, lors des mouvements actifs, de quelle manière et à quel endroit le sujet compense son problème.
- Il faut mettre en évidence, par la palpation, toutes les zones myofasciales en tension et douloureuses, aussi bien antérieures que postérieures.
- Il faut que les tests de mobilité corroborent les plaintes du sujet.

Important

Ce chapitre s'intéresse aux dysfonctions du rachis cervical. Toute mobilisation avec impulsion doit être précédée d'un diagnostic d'exclusion

******ebook converter DEMO Watermarks*******

éliminant toute contre-indication aux techniques de réduction.

À retenir avant réduction

Chaque niveau ayant son propre comportement, le praticien doit corréler l'anamnèse et l'examen clinique, pour pouvoir adapter sa technique au niveau souhaité.

Important

Le sujet étant en décubitus et le rachis cervical étant en rotation, dans les techniques de réduction dites directes, la « postériorité » du processus articulaire est positionnée vers le haut (en direction du plafond) ; dans les techniques dites indirectes, la « postériorité » du processus articulaire est positionnée vers la table.

Les tests

Les tests activo-passifs

La flexion

******ebook converter DEMO Watermarks*******

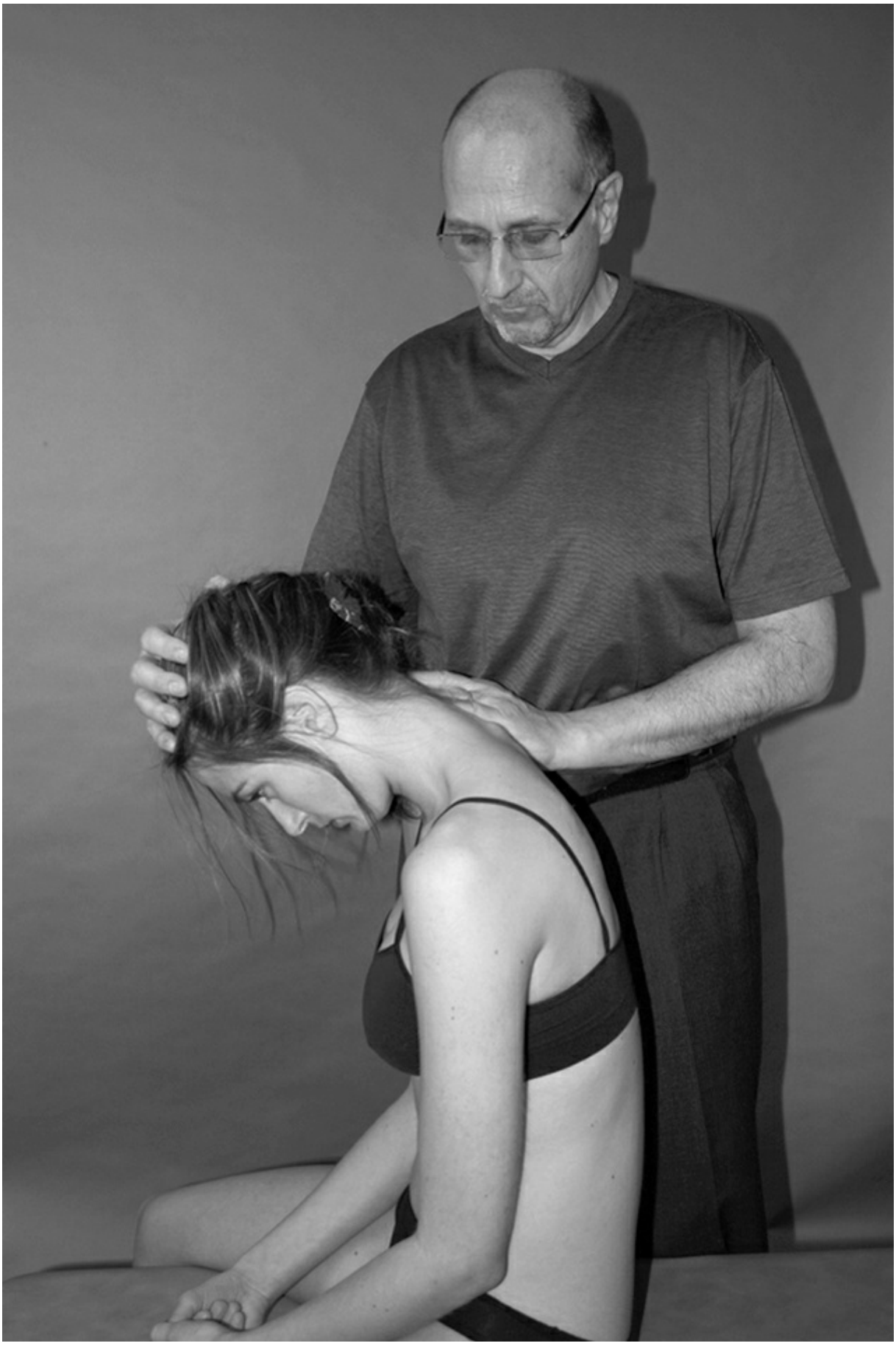

******ebook converter DEMO Watermarks*******

FIG. 2.1 Position du sujet et du praticien
Réalisation du test

Le sujet est assis sur la table, soit les pieds posés à plat au sol (si la table est basse), soit les creux poplités bien calés contre le rebord de la table (si la table est haute) ; il est demandé au sujet de garder le dos droit dans le respect des courbures physiologiques.

L'une des mains du praticien empaume la tête du sujet. Son autre main se place au niveau de la charnière cervicothoracique, le pouce se positionnant sur le processus épineux de T1 afin de vérifier que le mouvement se produit bien au niveau du rachis cervical et non au-dessus (C0-C1, C1-C2) ou au-dessous de cette région. Cette main contrôle également les éventuelles compensations. Le praticien demande au sujet de fléchir la tête en amenant le menton en direction de son sternum. Il accompagne le mouvement en notant les réactions du sujet concernant la gêne, la douleur et/ou la compensation (qui peut se faire en rotation-inclinaison du rachis cervical, ou par un mouvement combinant ces deux paramètres).

L'extension

******ebook converter DEMO Watermarks*******

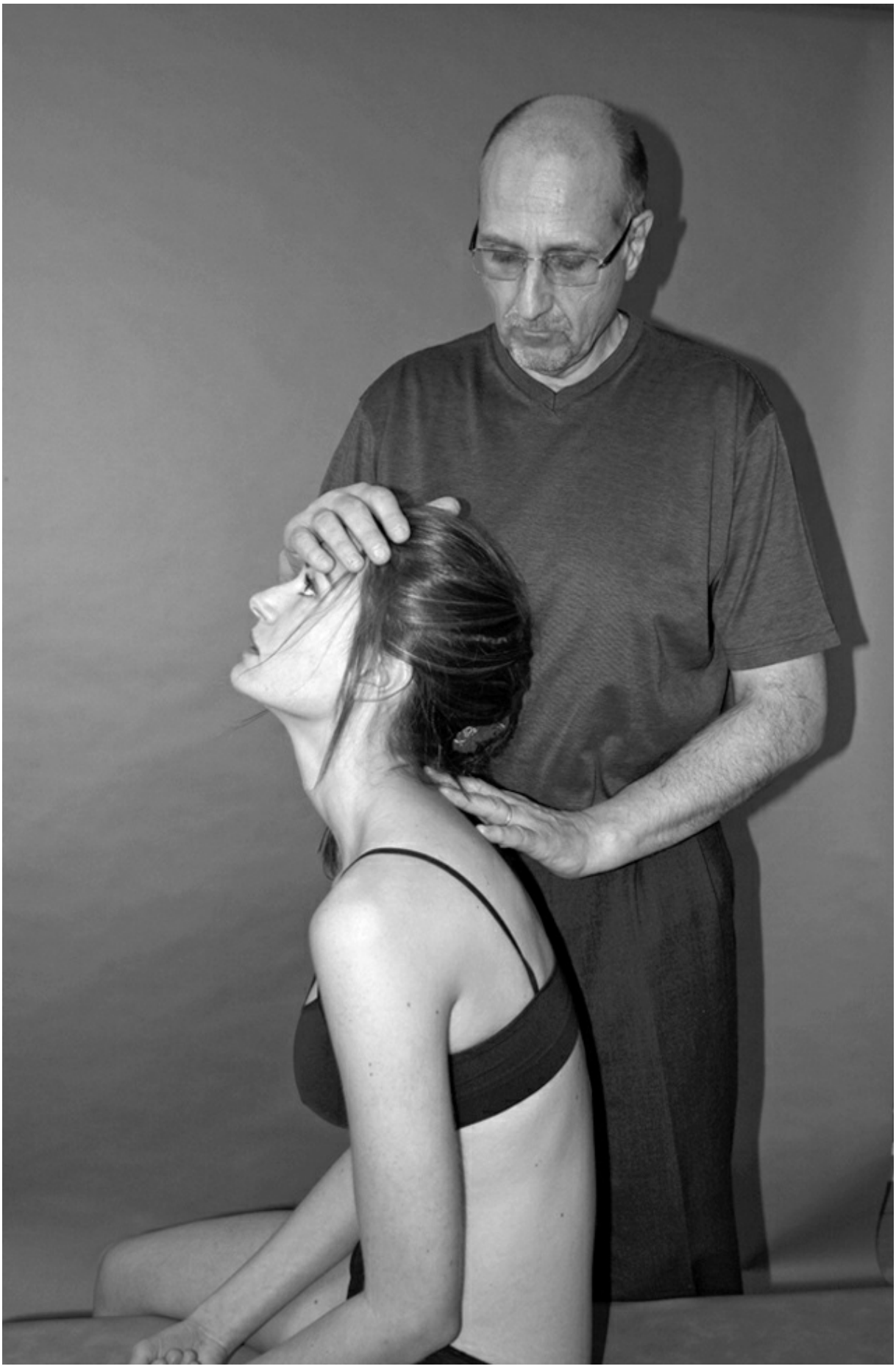

******ebook converter DEMO Watermarks*******

FIG. 2.2 **Position du sujet et du praticien**
Réalisation du test

Le sujet est assis sur la table, soit les pieds posés à plat au sol, soit les creux poplités bien calés contre le rebord de la table (si la table est haute) ; il est demandé au sujet de garder le dos droit dans le respect des courbures physiologiques.

Le praticien demande au sujet de se mettre en extension de rachis. La main droite du praticien est sur le front du sujet, sa main gauche sur la charnière cervico-thoracique. Le praticien demande au sujet une extension du rachis cervical et note si cette extension se passe bien par la zone à tester (C2 à C7), ou si elle passe au-dessus, ou au-dessous, de cette région. Le praticien accompagne le mouvement en dialoguant avec le sujet et en notant toute gêne ou douleur éventuelle. Il note également toute compensation, toujours possible en rotation ou en inclinaison du rachis cervical, ou encore selon un mouvement combinant ces deux paramètres.

La rotation

******ebook converter DEMO Watermarks*******

FIG. 2.3 **Position du sujet**
Positionnement des mains du praticien
Exécution du mouvement

******ebook converter DEMO Watermarks*******

Le sujet est assis sur la table, soit les pieds posés à plat au sol, soit les creux poplités bien calés contre le rebord de la table (si la table est haute) ; il est demandé au sujet de garder le dos droit, dans le respect des courbures physiologiques.

1er temps

Le praticien fait exécuter le mouvement entièrement en actif en notant douleurs et compensations. Une main du praticien est posée sur le moignon de l'épaule homolatérale à la rotation, l'autre main guidant le mouvement en direction de la rotation désirée.

2e temps

Le praticien demande au sujet de tourner la tête à droite, puis à gauche, en accompagnant le mouvement et en empêchant le sujet de lever le menton, afin que le mouvement ne se réalise pas dans le rachis cervical « haut » (C0C1, C1C2). L'autre main est posée à plat sur le crâne du sujet, en le comprimant légèrement (geste non représenté sur la figure ci-contre). Il faut noter tout problème pouvant être signalé par le sujet.

Remarque : Le mouvement est effectué également en rotation gauche.

******ebook converter DEMO Watermarks*******

FIG. 2.4 **La rotation droite de la tête et du cou associée à des mouvements de compensation**

La rotation doit être exécutée par le praticien strictement dans l'axe. Il faut essayer d'éviter les composantes d'inclinaison, de flexion ou d'extension du rachis. Si le praticien sent qu'une compensation se met en place, il peut soit l'accepter et continuer le mouvement, soit le « stopper » dès que celle-là apparaît.

- Lorsque le praticien choisit de continuer le mouvement (compensation incluse), par exemple en y associant de la flexion, de l'extension et/ou de l'inclinaison : nous sommes alors déjà en présence de paramètres que le praticien devra mettre en place lorsqu'il effectuera la mobilisation avec impulsion.
- Lorsque le praticien choisit de stopper le mouvement (par exemple à cause d'une douleur ou d'une gêne) : il ne pourra pas utiliser ce paramètre de rotation lorsqu'il effectuera une mobilisation avec impulsion (il lui faudra chercher d'autres paramètres pour réaliser sa technique de réduction).

******ebook converter DEMO Watermarks*******

Remarque : Sur cette figure, le praticien amorce un mouvement de rotation de la tête et du cou du sujet vers la droite, avec une compensation en flexion et en inclinaison controlatérale du rachis cervical. Le même mouvement doit être aussi réalisé de l'autre côté, c'est-à-dire en rotation gauche.

L'inclinaison

******ebook converter DEMO Watermarks*******

FIG. 2.5 **Inclinaison à droite du rachis cervical**

Dans les tests activo-passifs le praticien s'assure que l'inclinaison est améliorée ou péjorée par une rotation homolatérale.

Exemple – Lorsque le sujet incline sa tête à droite, ce mouvement peut être

******ebook converter DEMO Watermarks*******

facilité :

- si le sujet y associe une rotation droite (mouvement non représenté ici) ;
- soit s'il y associe une rotation gauche.

******ebook converter DEMO Watermarks*******

FIG. 2.6 **Inclinaison à gauche du rachis cervical**

Le praticien demande également au sujet un mouvement d'inclinaison à gauche.

******ebook converter DEMO Watermarks*******

Remarque : Au niveau du rachis cervical, l'inclinaison et la rotation sont homolatérales. Ainsi, s'il y a par exemple douleur ou gêne en inclinant à gauche, le sujet compense par une rotation droite. Cela signifie que la mobilisation avec impulsion devra être réalisée à l'aide d'une rotation du rachis cervical à droite.

Les tests passifs

Le test du rebond

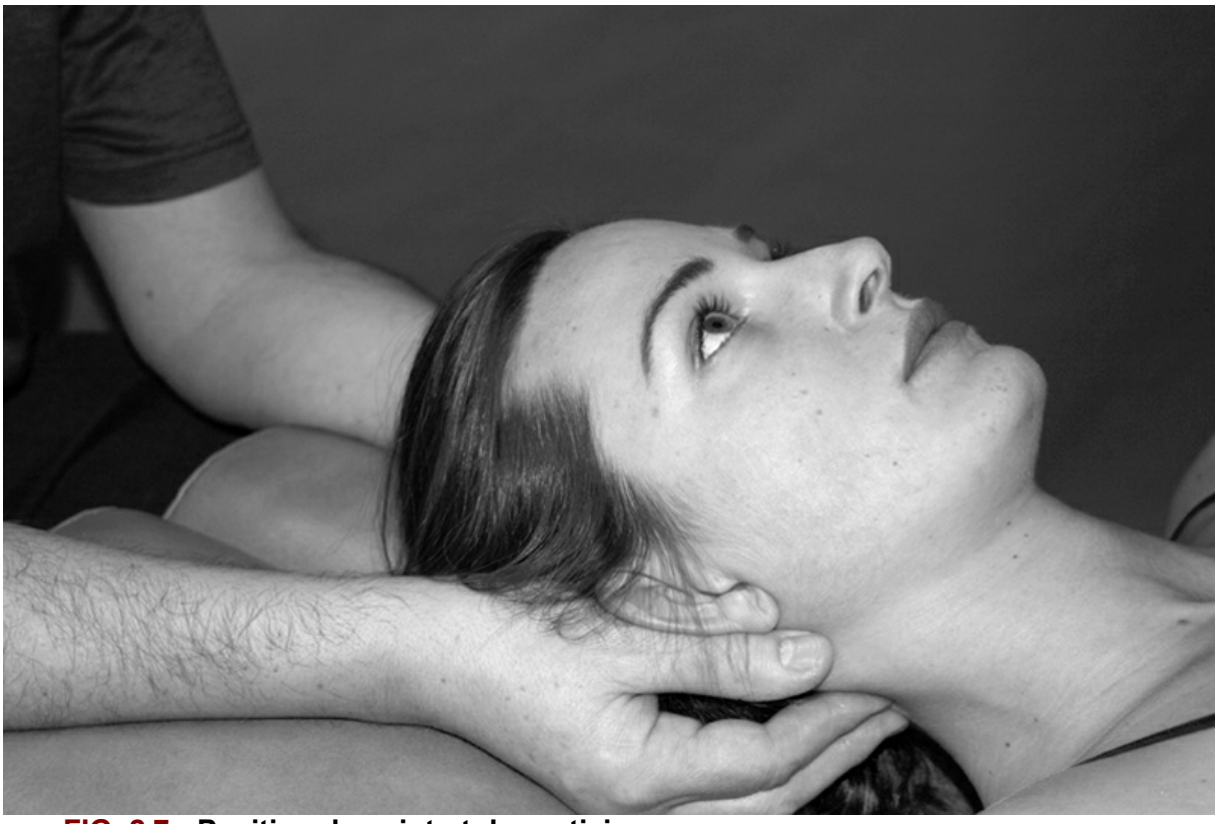

FIG. 2.7 **Position du sujet et du praticien**

Le sujet est en décubitus et son occiput repose sur les éminences hypothénars des deux mains du praticien ou sur ses avant-bras. La têtière de la table peut être relevée. La tête du sujet est posée sur la table en position neutre.

Les doigts du praticien, détendus et en semi-flexion, se positionneront successivement sur les processus articulaires du rachis cervical du sujet, de C2 à C7.

******ebook converter DEMO Watermarks*******

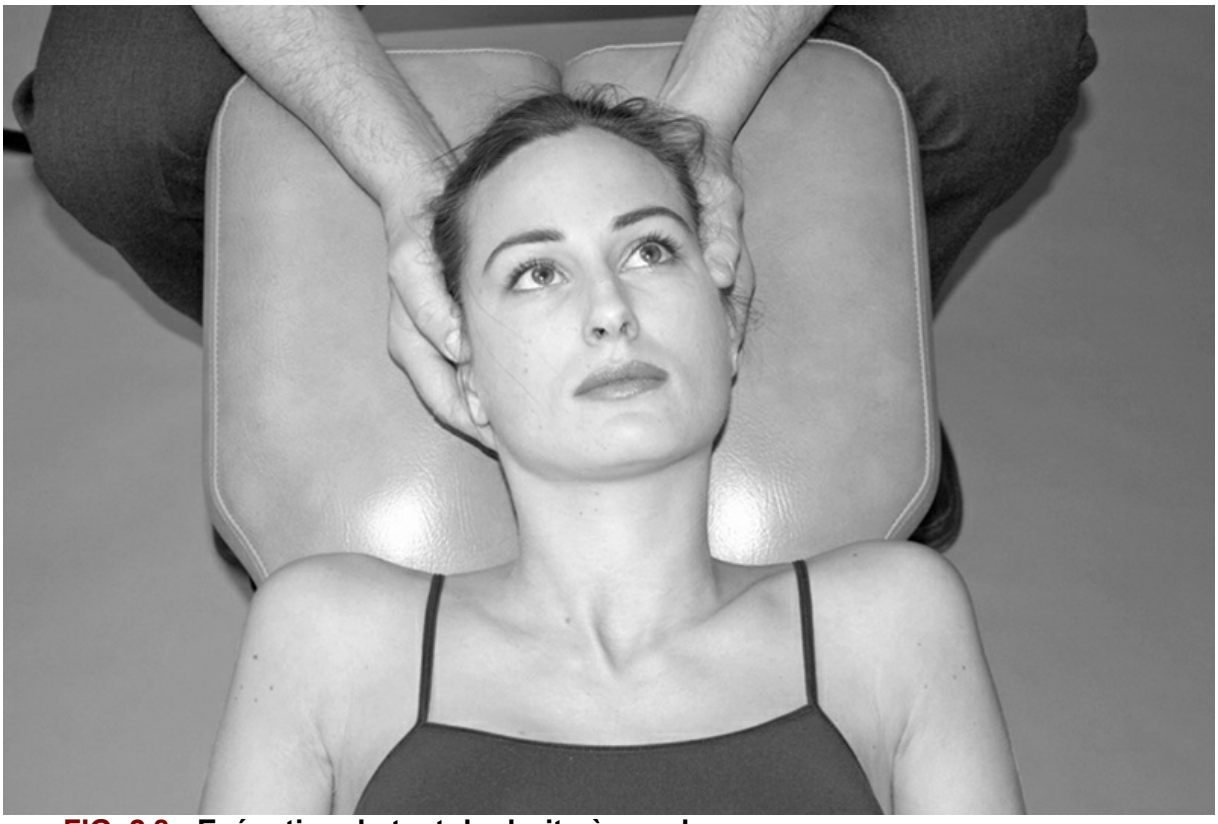

FIG. 2.8 **Exécution du test de droite à gauche**

Les articulations métacarpo-phalangiennes du praticien sont posées sur la table et ce sont les pulpes de la troisième phalange du majeur et de l'annulaire de chacune des mains du praticien qui exécutent le test. Le praticien mobilise latéralement (de gauche à droite et de droite à gauche) les articulations interapophysaires et pousse successivement et alternativement dans un mouvement de « va-et-vient » les processus articulaires de C2 à C7. Le praticien note tout changement de « rythme » du ballant et toute zone plus rigide, laquelle sera à tester plus spécifiquement.

Il n'y a pas de test tissulaire au niveau du rachis cervical inférieur.

******ebook converter DEMO Watermarks*******



FIG. 2.9 **Exécution du test de droite à gauche**

Pour la réalisation du test du rebond de gauche à droite, se reporter à la figure 2.8.

Test spécifique : le test « d'engagement » facettaire

- C'est une coaptation des surfaces articulaires, des apophyses articulaires d'un étage cervical particulier qui a été détecté en restriction de mobilité grâce au test du rebond.
- Le but de ce test est de déterminer dans quel type de mobilisation avec impulsion la technique de réduction se fera. Le praticien doit également tenir compte des corrélations qui peuvent être faites entre ce test et l'ensemble des autres tests, activo-passifs et passifs. Après la prise en compte de tous ces paramètres, la technique sera directe ou indirecte.
- Au cours de ce test d'engagement facettaire, le praticien doit positionner la vertèbre à traiter dans tous ses paramètres de mobilité (flexion/extension et inclinaison/rotation), afin de respecter la « non-douleur » et assurer l'innocuité du geste technique à réaliser.

******ebook converter DEMO Watermarks*******

FIG. 2.10 **Mise en place des paramètres**

- La têtière de la table peut être légèrement relevée.
- Les deux avant-bras du praticien viennent s'appuyer sur la table. Les faces dorsales des articulations métacarpo-phalangiennes sont au contact de la table (c'est le point d'appui).
- La pulpe de la troisième phalange du majeur et de l'annulaire des deux mains du praticien appuie sur les processus articulaires.
- L'ensemble des doigts du praticien sont fléchis.

Lorsque l'on a repéré le niveau posant problème (c'est-à-dire la « postériorité » d'un processus articulaire détectée grâce au test du rebond), il faut « l'engager ».

******ebook converter DEMO Watermarks*******

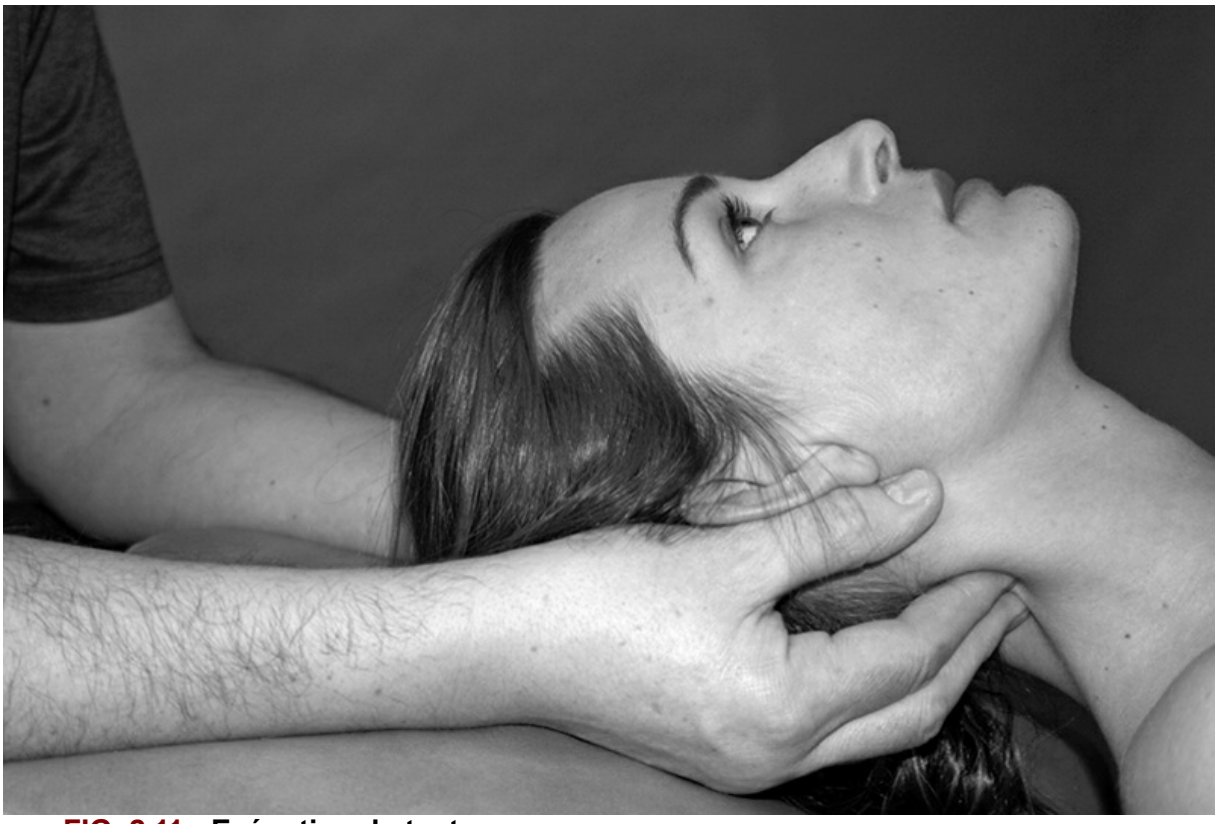

FIG. 2.11 Exécution du test
« Engagement » du niveau articulaire posant problème

Pour ce faire, il faut exercer, à l'aide de la prise décrite ci-dessus, une poussée d'arrière en avant sur les processus articulaires concernés.

Remarque 1 : Lorsqu'on « engage » le niveau cela signifie que l'on veut coapter les processus articulaires.

Remarque 2 : Le praticien suit l'orientation des interlignes articulaires entre deux processus articulaires.

Le praticien lordose le rachis de manière segmentaire vertèbre après vertèbre depuis C2-C3 jusqu'à C6-C7.

******ebook converter DEMO Watermarks*******

FIG. 2.12 **Exécution du test à gauche**

Poussée d'arrière en avant sur un étage cervical avec rotation à gauche.

******ebook converter DEMO Watermarks*******

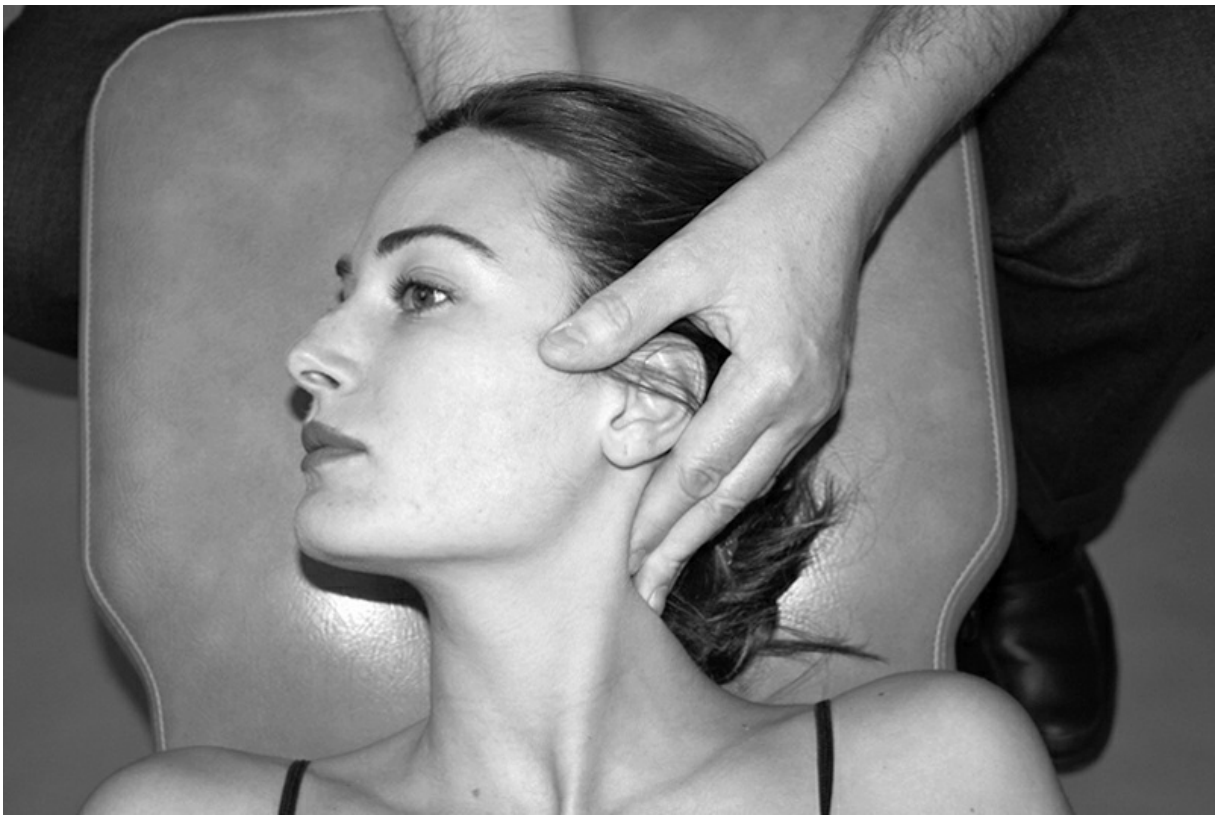

FIG. 2.13 Exécution du test à droite
Poussée d'arrière en avant sur un étage cervical avec rotation à droite

Le praticien engage le niveau de manière bilatérale et, dès que le niveau est « engagé », il réalise une rotation droite ou gauche du rachis cervical. Au départ du mouvement les coudes du praticien sont écartés. Après avoir « engagé » le niveau, le praticien amorce une rotation droite rapprochant son avant-bras droit de l'axe central. L'autre main du praticien enclenche elle aussi une rotation de la tête et du cou du sujet sur la droite (le coude du praticien décolle du plan de la table).

******ebook converter DEMO Watermarks*******

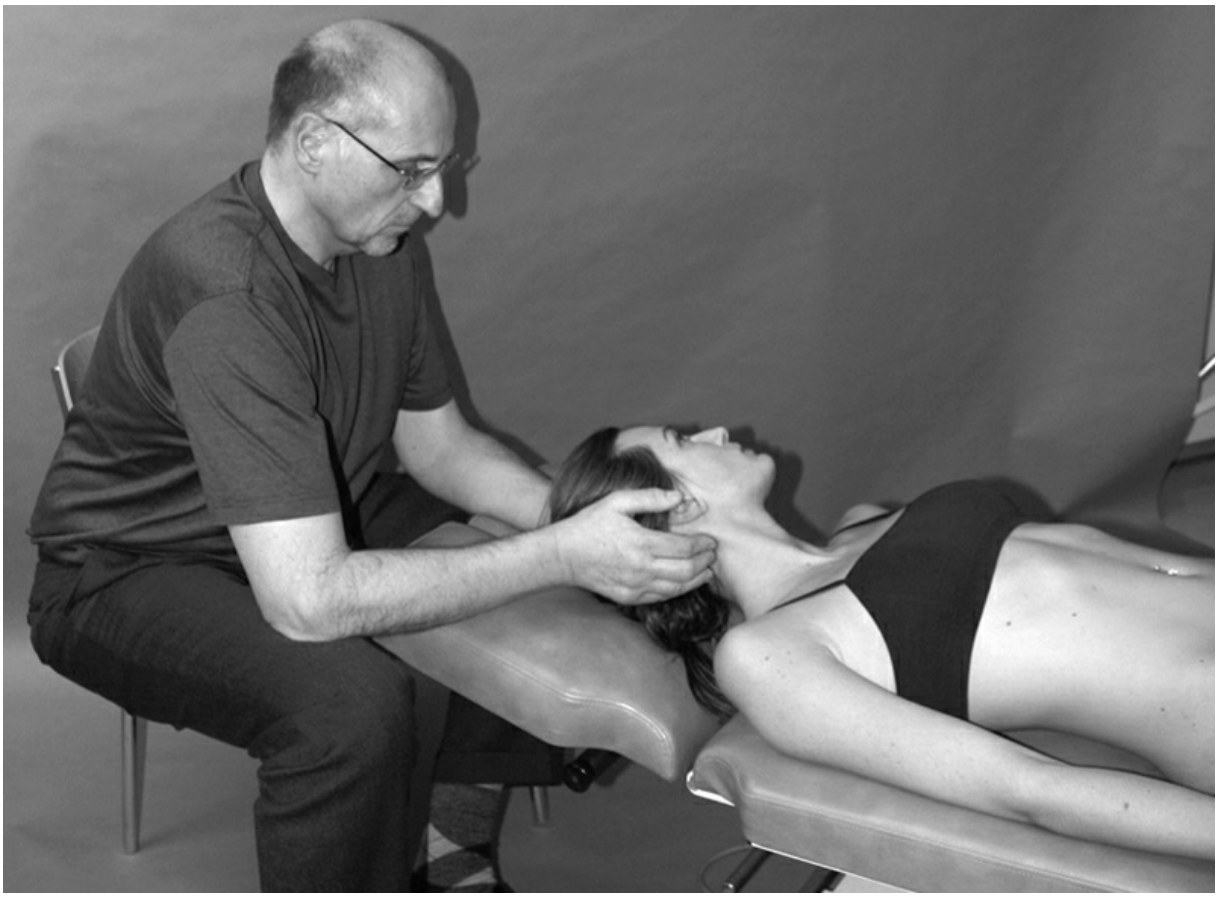

FIG. 2.14 Position du praticien pour la réalisation du test, 1re possibilité

Le praticien, assis sur un tabouret ou sur une chaise, déplace son bassin sur la droite pour une rotation gauche de la tête et du cou du sujet.

******ebook converter DEMO Watermarks*******

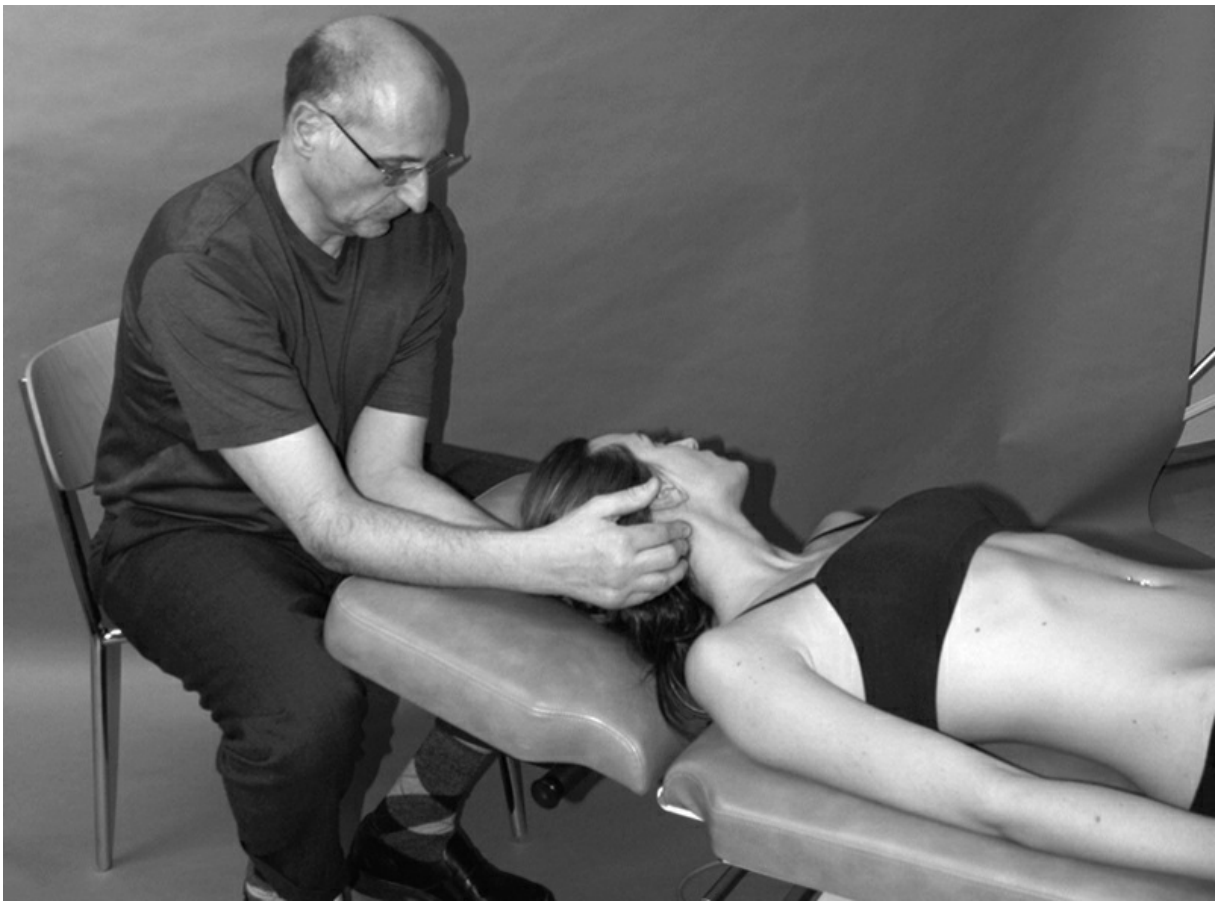

FIG. 2.15 **Position du praticien pour réaliser le test, 2e possibilité**

Le praticien est suffisamment souple pour réaliser une adduction et une rotation externe de son épaule gauche.

Important

Il faut veiller à ne pas perdre l'engagement du niveau vertébral sur lequel on se trouve.

Il faut également juger de la qualité de la rotation de la tête sur la gauche : quand tout est normal, la partie inférieure gauche (au niveau cervical engagé) recule et la partie supérieure droite avance.

– Noter la qualité de l'arrêt du mouvement.
– Doit-on ou non mettre de l'inclinaison pour continuer à tourner la tête à gauche ?
– Noter ce que le sujet ressent : douleur, blocage, etc. (voir Préambule).
– Est-ce que la vertèbre sous-jacente avance plus que n'avance la vertèbre sus-jacente, et inversement ?
– Il faut faire la même chose de l'autre côté, comparer, et à partir de là déterminer si un étage cervical est en restriction de mobilité ou pas.

******ebook converter DEMO Watermarks*******

Exemple pour l'étage cervical C3-C4. Si C3 est postérieure à droite par rapport à C4, elle va mieux reculer qu'elle ne va avancer. Si C3 est antérieure par rapport à C4, C3 ne reculera pas à droite.

Remarque : La description ci-dessus est une « image » donnée à des fins pédagogiques : elle nous permet de poser le diagnostic structurel d'une vertèbre cervicale (C3 est antérieure ou postérieure à droite par rapport à C4).

Techniques de réduction

Technique de réduction 1

Technique directe (exemple d'une vertèbre en postériorité droite)

FIG. 2.16 **Position du sujet et du praticien**
Mise en place des paramètres, 1er temps
Prise mentonnière

******ebook converter DEMO Watermarks*******

Positionnement de la première main du praticien

Si nous sommes en présence d'une « postériorité » droite du processus articulaire de C3 par rapport à celui de C4, il faut placer son index droit sur la zone à traiter, puis incliner la tête avec une légère rotation à droite pour vérifier le niveau (garder la face antérieure de la pulpe de la phalange proximale de l'index sur le processus articulaire de C3).

Positionnement de l'autre main

Elle est positionnée sur la face latérale gauche de la tête du sujet, pour amener cette dernière sur l'index droit du praticien par l'intermédiaire d'une légère rotation droite et d'une inclinaison droite. Cette manœuvre est destinée à positionner le rachis cervical sur le niveau à traiter.

Remarque : Lorsque le test d'engagement facettaire montre une rotation facilitée du côté opposé à la « postériorité », nous réalisons une technique dite directe (fig. 2.10 à 2.20).

FIG. 2.17 Mise en place des paramètres
Prise mentonnière (suite)

Le praticien se saisit du menton du sujet à l'aide de sa main gauche et positionne son index droit sur le processus articulaire de C3 par exemple.

******ebook converter DEMO Watermarks*******

Il faut régler la hauteur de la têtière de la table en fonction du niveau à traiter (la têtière est plus élevée pour les cervicales basses et plus horizontale pour les vertèbres cervicales hautes).

FIG. 2.18 **Mise en place des paramètres, 2e temps**

À l'aide de la prise mentonnière le praticien amènera la tête du sujet en rotation gauche, autour du centre de rotation que représente son index droit sur le processus articulaire de C3 (par exemple).

Le praticien déplace son corps sur la droite du sujet tout en entraînant une rotation gauche de la tête et du cou de ce dernier par une adduction-rotation externe de l'épaule du praticien, et ce jusqu'à poser son avant-bras gauche sur la têtière de la table et au contact de la joue gauche du sujet.

******ebook converter DEMO Watermarks*******

FIG. 2.19 **Mise en place des paramètres, 3e temps**

Tout en conservant le niveau posant problème (C3 par exemple) par l'intermédiaire de la prise mentonnière, le praticien se prépare à positionner sa main droite sur le processus articulaire en dysfonction (voir figure ci-dessous).

******ebook converter DEMO Watermarks*******

******ebook converter DEMO Watermarks*******

FIG. 2.20 Mise en place des paramètres, 4e temps : pour une mobilisation avec impulsion

L'index de la main droite du praticien glisse sur les processus articulaires des vertèbres cervicales pour venir s'ancrer par l'intermédiaire de la base de la phalange proximale sur le processus articulaire de C3 (qui est « postérieur » à droite par rapport à C4), le pouce droit reposant dans le prolongement de l'angle mandibulaire droit.

Important

Il est très important de bien conserver l'étage cervical que l'on va mobiliser (dans l'exemple ci-dessus : C3 par rapport à C4).

Remarque : L'appui se fait directement sur la « postériorité » de la vertèbre en dysfonction. L'appui peut également se faire avec le pouce.

Pour une réduction optimale

- Le praticien doit se positionner dans l'axe de la mobilisation avec impulsion : son avant-bras droit est dans cet axe, c'est-à-dire en direction de la pointe du nez du sujet, sans verrouiller ni appuyer.
- À partir de là il faut vérifier tous les paramètres mis en place avant de mobiliser (ceci correspondant à ce que l'on avait réalisé lors du test d'engagement facettaire) : la flexion, l'extension, l'inclinaison et la rotation du rachis cervical. (Cela se fait avec la main et l'avant-bras gauche.)
- La mobilisation avec impulsion en elle-même est un couple de forces entre deux légères impulsions :
  – l'une exercée à l'aide de la main gauche empoignant le menton et qui réalise une légère extension du poignet.
  – l'autre positionnée sur le processus articulaire de C3 (dans cet exemple) qui pousse dans le sens de la mise en tension et contre la résistance (en direction de la pointe du nez du sujet).

Remarque : Le praticien peut également réaliser son impulsion par l'intermédiaire du pouce.

- La rotation du rachis cervical étant potentiellement dangereuse au cours de l'impulsion, l'inclinaison du rachis cervical permet de la diminuer fortement (ce que montre très bien la figure 2.20).

Important

******ebook converter DEMO Watermarks*******

Le praticien doit veiller à bien conserver le niveau à l'aide des mouvements qu'il fait avec sa main et son avant-bras gauche tout en conservant la mise en place des paramètres quant au niveau à traiter (paramètres déterminés par les tests spécifiques).

Technique de réduction 2

Technique directe (exemple d'une vertèbre en postériorité droite)

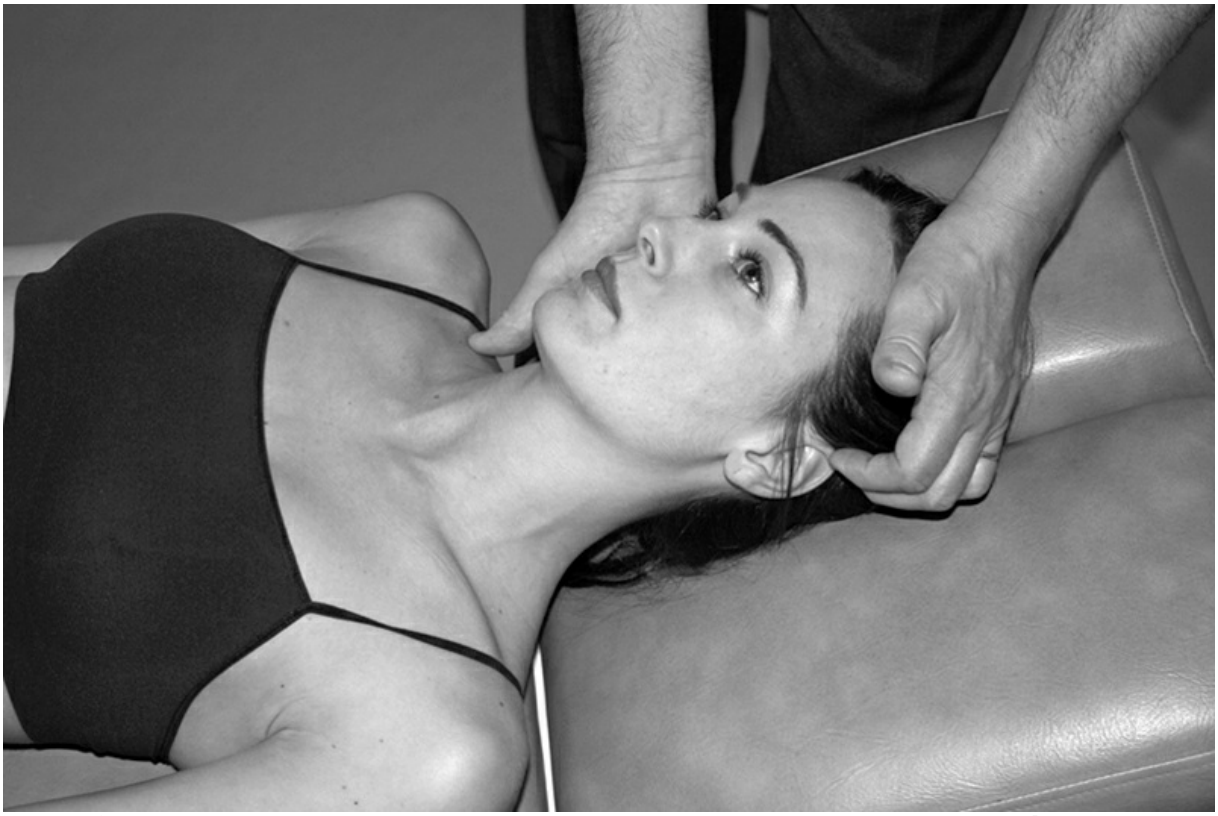

FIG. 2.21 **Position du sujet et du praticien. Mise en place des paramètres**
Prise occipitale : pour une technique dite directe
Position de la main droite. Premier temps

Le praticien incline la tête du sujet avec une légère rotation à droite pour venir « fixer » le niveau (dans cet exemple : le processus articulaire de C3 à droite).

******ebook converter DEMO Watermarks*******

FIG. 2.22 **Position de la main gauche. Deuxième temps, phase 1**

Elle se glisse par l'intermédiaire du majeur au-dessous de la ligne nucale inférieure (ligne courbe occipitale inférieure) au contact du rebord postérieur du trou occipital jusqu'à ce que le praticien empaume à l'aide de sa main gauche la tête du sujet tout en déplaçant son corps sur la droite de ce dernier.

******ebook converter DEMO Watermarks*******



FIG. 2.23 **Position de la main gauche. Deuxième temps, phase 2**

Le praticien déplace son corps sur la droite du sujet ; ce qui entraîne une rotation gauche de la tête et du cou de ce dernier.

******ebook converter DEMO Watermarks*******



FIG. 2.24 **Mise en place des paramètres. Troisième temps**

Tout en conservant le niveau sur C3 à droite (dans cet exemple) au moyen de la phalange proximale de son index droit comme centre de rotation, le praticien tourne la tête du sujet sur sa gauche au moyen de la prise occipitale (la face dorsale de la main gauche du praticien repose sur la têtière de la table).

******ebook converter DEMO Watermarks*******

******ebook converter DEMO Watermarks*******

FIG. 2.25 **Mobilisation avec impulsion**

La main droite réalise une supination pendant que la main droite, positionnée sur le processus articulaire de C3 réalise une impulsion brève et sèche dans le sens de la mise en tension et en direction de la pointe du nez du sujet (à l'aide de la base de la première phalange de l'index ou par l'intermédiaire du pouce).

Remarque : La technique de réduction peut également se réaliser à l'aide du pouce (fig. 2.29).

Important

Le praticien doit veiller à bien conserver le niveau à l'aide des mouvements qu'il fait avec sa main gauche tout en conservant la mise en place des paramètres quant au niveau à traiter (paramètres déterminés par les tests spécifiques).

Technique indirecte

Exemple d'une vertèbre en postériorité gauche

******ebook converter DEMO Watermarks*******

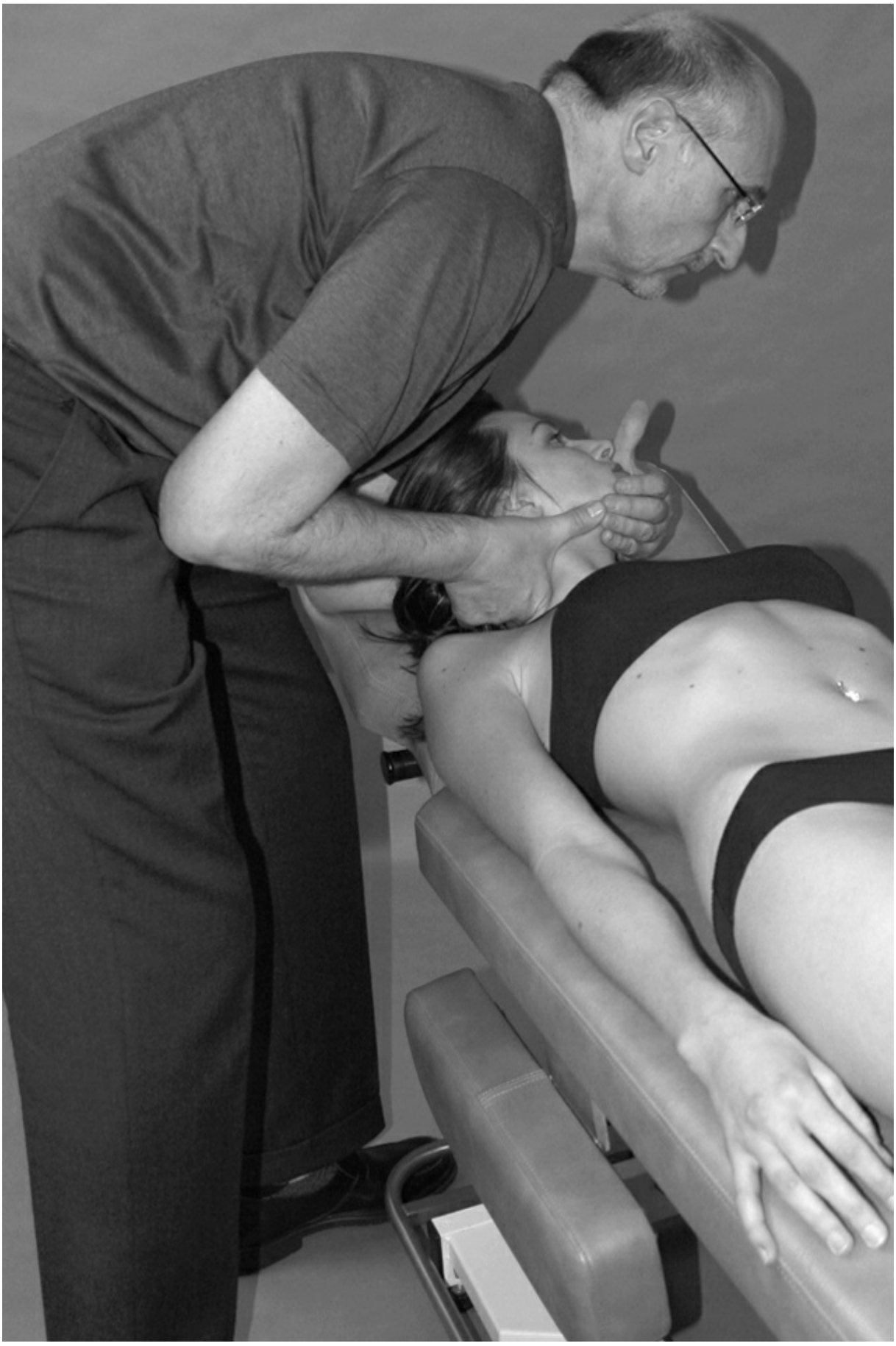

******ebook converter DEMO Watermarks*******

FIG. 2.26 Technique indirecte

Lorsque le test d'engagement facettaire montre une rotation homolatérale facilitée du côté de la « postériorité » du processus articulaire, le praticien doit réaliser une technique dite indirecte. Il s'agit, dans l'exemple décrit ici, d'une restriction de mobilité de C3 sur C4 à gauche avec rotation gauche.

FIG. 2.27 Position du sujet et du praticien
Mise en place des paramètres
Prise mentonnière pour la technique indirecte : positionnement des mains du praticien

Nous sommes ici en présence d'une « postériorité » gauche du processus articulaire de C3 par rapport à celui de C4 : l'appui de la phalange proximale de l'index du praticien se fait du côté opposé et sur le processus articulaire de la vertèbre sous-jacente à la vertèbre en « postériorité » (c'est-à-dire que l'on prend appui sur C4 à droite puisque la restriction de mobilité se localise sur C3 par rapport à C4 à gauche).

******ebook converter DEMO Watermarks*******

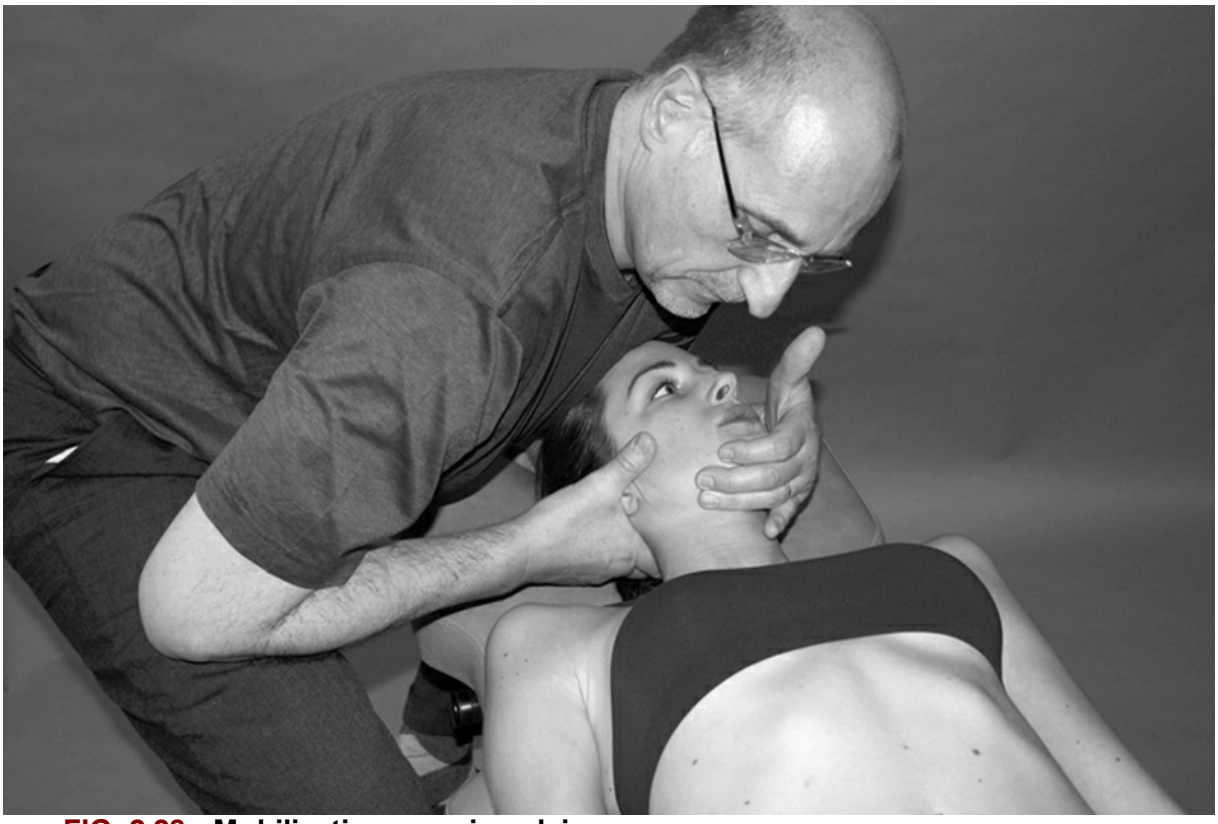

FIG. 2.28 **Mobilisation avec impulsion**

Noter sur la figure ci-contre la position particulière de l'avant-bras du praticien, qui porte son impulsion presque perpendiculairement au rachis cervical, tandis que la main opposée réalise une triple action :

- les doigts posés sur le menton amènent une légère rotation gauche ;
- l'avant-bras amène une légère inclinaison droite pour ouvrir l'interligne interapophysaire à gauche ;
- la troisième composante du mouvement est une traction dans l'axe.

******ebook converter DEMO Watermarks*******

FIG. 2.29 **Mobilisation avec impulsion. Variante**

Le pouce droit du praticien se positionne dans le prolongement de l'angle mandibulaire du sujet. Il faut éviter de poser les doigts sur l'artère carotide.

Important

Le praticien doit veiller à bien conserver le niveau à l'aide des mouvements qu'il fait avec sa main gauche, tout en maintenant la mise en place des paramètres quant au niveau à traiter (paramètres déterminés par les tests spécifiques). Il est important au cours de cette mobilisation avec impulsion que tous les mouvements soient simultanés : il ne faut pas utiliser de force.

******ebook converter DEMO Watermarks*******

3

La charnière cervico-thoracique

******ebook converter DEMO Watermarks*******

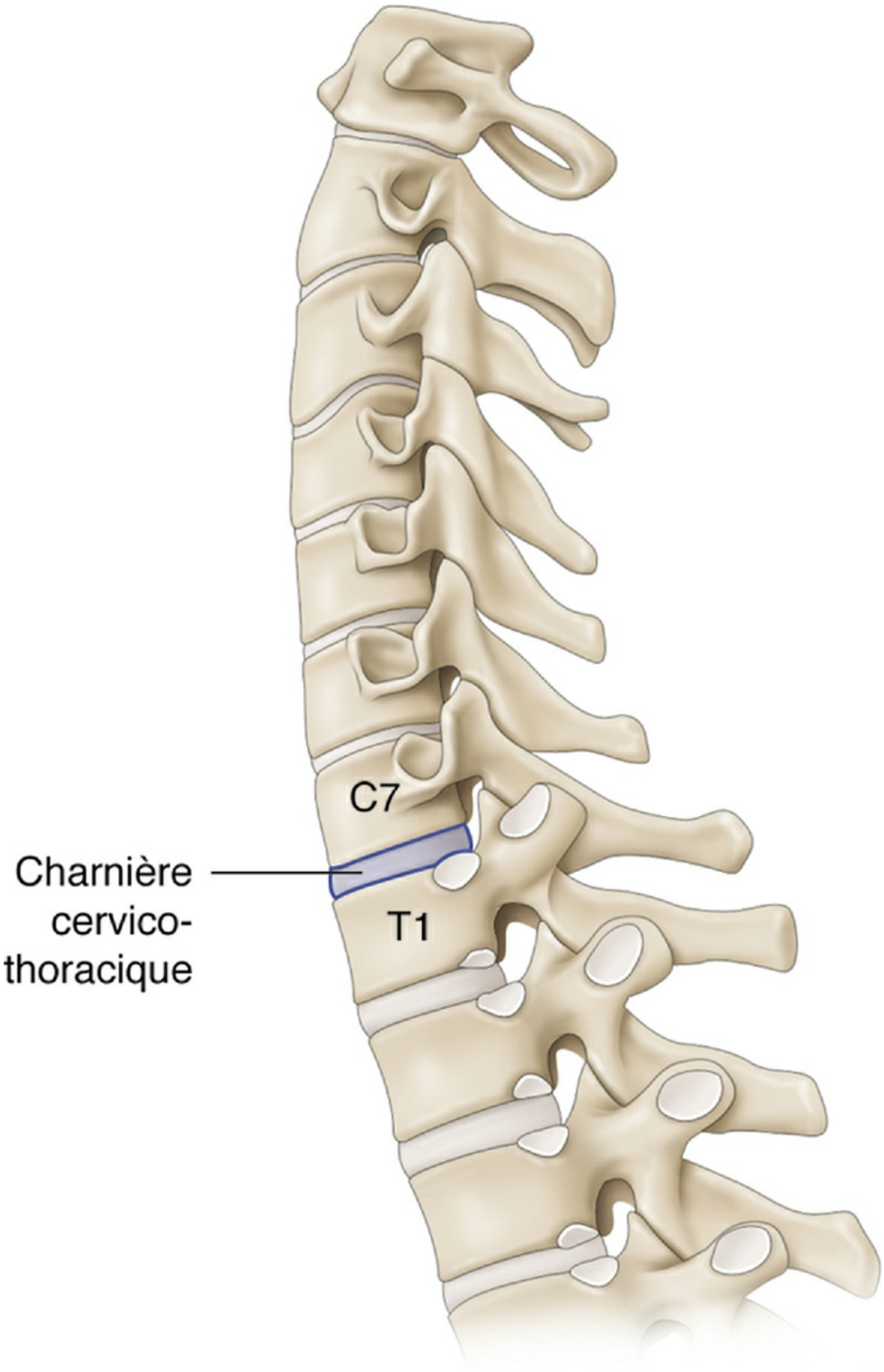

******ebook converter DEMO Watermarks*******

Guide des figures

Les tests	Fig. 3.1 à 3.21
Techniques de réduction	Fig. 3.22 à 3.39

Diagnostic

Causes

Causes directes

Les mouvements violents et les tensions brusques sur la partie haute du rachis thoracique ou sur la partie haute de la cage thoracique (accidents de la circulation par exemple). En ce qui concerne les professions, citons les métiers du bâtiment qui sollicitent grandement le complexe articulaire que constitue l'ensemble (C7, T1, T2, K1 : première côte).

Remarque : L'hypertrophie mammaire peut également être une source de problèmes pour cette zone charnière.

Causes secondaires

Le dysfonctionnement de cet ensemble s'installe en général dans l'enfance ou à l'adolescence et il est souvent la conséquence d'attitudes vicieuses de positionnement.

- À l'école : au cours de l'écriture ou pendant la lecture.
- Pendant le sommeil :
  – dormir à plat ventre avec le cou en rotation droite ou gauche ;
  – dormir sur le côté ou sur le dos avec un oreiller inadapté.
- Au cours de certaines activités sportives : tennis, vélo, volley-ball, etc.
- Les insuffisants respiratoires qui utilisent leurs muscles scalènes (antérieur et moyen) en tant qu'inspirateurs accessoires, mettant de ce fait K1 en dysfonction par hypersollicitation.

À propos de l'examen clinique

Il est difficile de rattacher la dysfonction concernant cette région à un mécanisme précis car il n'existe pas forcément de tableau clinique immédiat. Les douleurs ou la gêne se manifestent souvent lorsque la dysfonction s'est

******ebook converter DEMO Watermarks*******

installée dans le temps en ayant évolué vers la chronicité ou en ayant créé des phénomènes adaptatifs secondaires. C'est également une zone très susceptible aux contraintes de la vie émotionnelle.

À propos de l'examen clinique proprement dit, quatre domaines sont à investiguer systématiquement.

- Domaine articulaire : acromio-claviculaire, K1 et T1, sterno-costo-claviculaire et articulation omo-serrato-thoracique.
- Domaine vasculaire : vérifier les pouls concernés.
- Domaine neurologique : myotome, dermatome, réflexe.
- Domaine musculaire : scalène, trapèze, SCOM (sterno-cléido-ostéo-mastoïdien), etc.

À retenir avant réduction

Lorsque l'on souhaite réaliser une technique de mobilisation avec impulsion au niveau de la charnière cervico-thoracique (C7, T1, T2), il faut noter que l'on va résoudre les problèmes de restriction de mobilité soit par rapport à C7 soit par rapport à T1 mais toujours par rapport à K1. Il faut noter également que la mobilisation avec impulsion sur T1 suffit quelquefois à résoudre les dysfonctions pouvant siéger au niveau de K1. Si tel n'était pas le cas, il faudrait utiliser des techniques spécifiques sur K1, voire des techniques spécifiques visant le complexe ostéo-articulaire (K1, T1), soit par rapport à C7, soit par rapport à T2.

Remarque : Avant de traiter la charnière cervico-thoracique, il faut examiner et traiter les autres articulations faisant partie du complexe articulaire de l'épaule, comme toujours lorsqu'il s'agit d'une dysfonction atteignant l'une des articulations de ce complexe.

Important

Ce chapitre s'intéresse aux dysfonctions de la charnière cervico-thoracique. Toute mobilisation avec impulsion doit être précédée d'un diagnostic d'exclusion éliminant toute contre-indication aux techniques de réduction.

Les tests

Les tests activo-passifs

Flexion et extension de la tête et du cou

******ebook converter DEMO Watermarks*******

Position du sujet et du praticien

Le sujet est assis sur la table, soit les pieds posés bien à plat au sol, soit les creux poplités bien calés contre le rebord de la table. Il est demandé au sujet de se tenir droit, dans le respect des courbures physiologiques du rachis.

Le praticien, debout derrière le sujet, se déplacera en fonction du positionnement de ses mains pour la réalisation des différents tests.

******ebook converter DEMO Watermarks*******

FIG. 3.1 **Flexion de la tête et du cou**
Positionnement des mains du praticien
Exécution du test

L'une des mains du praticien se positionne sur la tête du sujet pour

******ebook converter DEMO Watermarks*******

accompagner et guider le mouvement de flexion. Le pouce de l'autre main se positionne sur le processus épineux de T1. Le praticien prend note de ce qu'il perçoit au niveau de la charnière cervico-thoracique (mouvement libre, restreint ou bloqué).

Remarque : L'intérêt pour le praticien de poser le pouce sur le processus épineux de T1 est de demander au sujet d'arrêter le mouvement de flexion de la tête dès qu'il perçoit ce mouvement au niveau de T1 (car en dessous de T1, ce mouvement ne concernerait plus la charnière cervico-thoracique).

******ebook converter DEMO Watermarks*******

FIG. 3.2 **Extension de la tête et du cou**
Positionnement des mains du praticien
Exécution du test

******ebook converter DEMO Watermarks*******

L'une des mains du praticien se positionne sur la tête du sujet pour accompagner et guider le mouvement d'extension. Le pouce de l'autre main se positionne sur le processus épineux de T1. Le praticien prend note de ce qu'il perçoit au niveau de la charnière cervico-thoracique (mouvement libre, restreint ou bloqué).

Remarque : L'intérêt pour le praticien de poser le pouce sur le processus épineux de T1 est de demander au sujet d'arrêter le mouvement d'extension de la tête dès qu'il perçoit ce mouvement au niveau de T1 (car en dessous de T1, ce mouvement ne concernerait plus la charnière cervico-thoracique).

Rotation de la tête et du cou

******ebook converter DEMO Watermarks*******

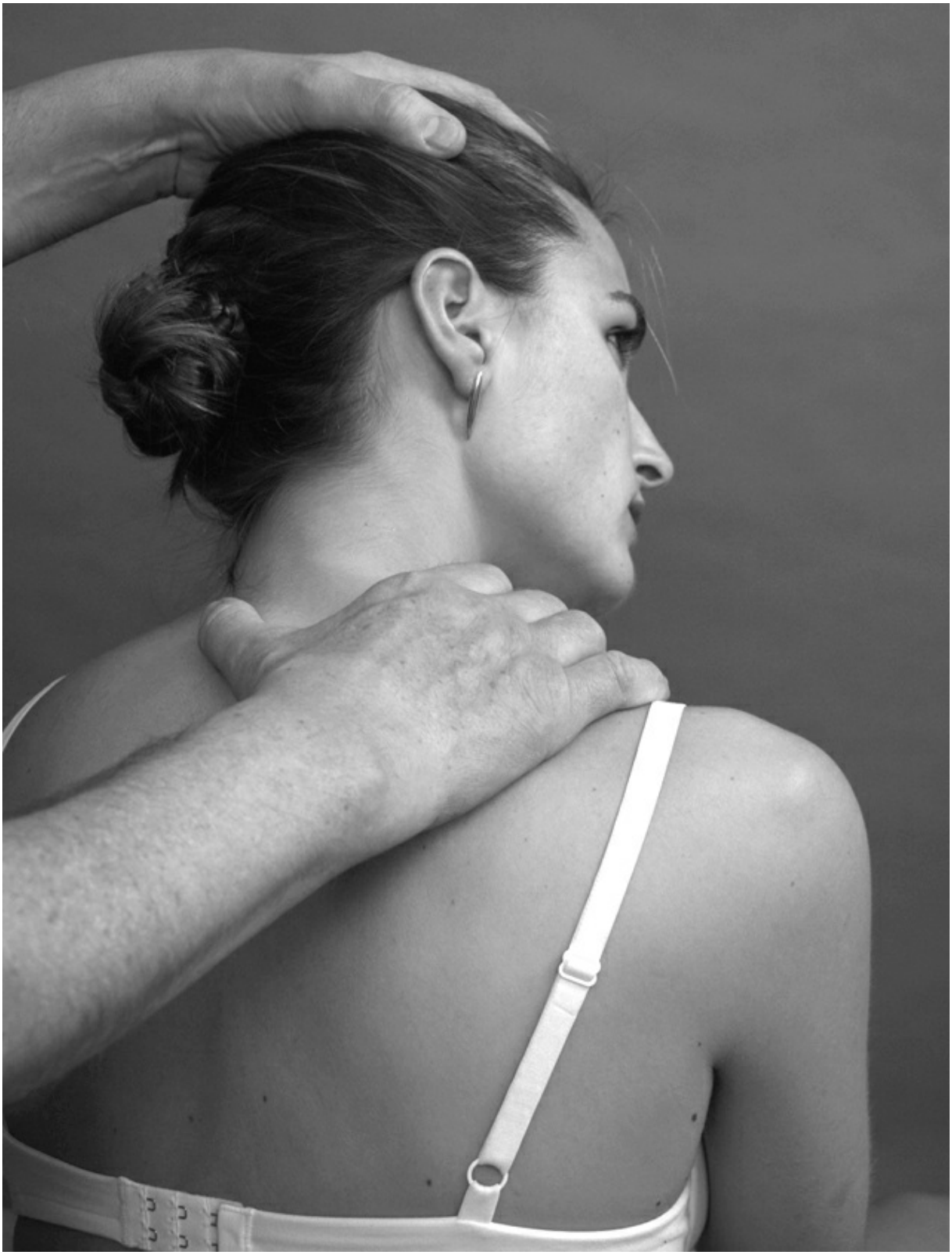

FIG. 3.3 **Rotation droite**
Positionnement des mains du praticien
Exécution du test

******ebook converter DEMO Watermarks*******

FIG. 3.4 **Rotation gauche**
Positionnement des mains du praticien

******ebook converter DEMO Watermarks*******

Exécution du test

La position du sujet et le positionnement des mains du praticien sont identiques à ce qui a été décrit pour le test de flexion de la tête et du cou (voir fig. 3.1 et 3.2).

L'une des mains du praticien se positionne sur la tête du sujet pour accompagner et guider le mouvement de rotation. Le pouce de l'autre main se positionne sur le processus épineux de T1. Le praticien demande au sujet une rotation à droite ou à gauche du rachis cervical inférieur et pour ce faire, il lui demande de fléchir légèrement le menton, afin que le mouvement ne se perde pas dans la partie haute du rachis cervical.

Le praticien prend note de ce qu'il perçoit au-dessus du pouce placé sous le processus épineux de T1 (mouvement libre restreint ou bloqué à droite ou à gauche).

Remarque : L'intérêt pour le praticien de poser le pouce sur le processus épineux de T1 est de demander au sujet d'arrêter le mouvement de rotation de la tête dès qu'il perçoit ce mouvement au niveau de T1 (car en dessous de T1, ce mouvement ne concernerait plus la charnière cervico-thoracique).

Inclinaison de la tête et du cou

******ebook converter DEMO Watermarks*******



******ebook converter DEMO Watermarks*******

FIG. 3.5 **Inclinaison droite**
Positionnement du sujet, du praticien et des mains du praticien
Exécution du test

******ebook converter DEMO Watermarks*******

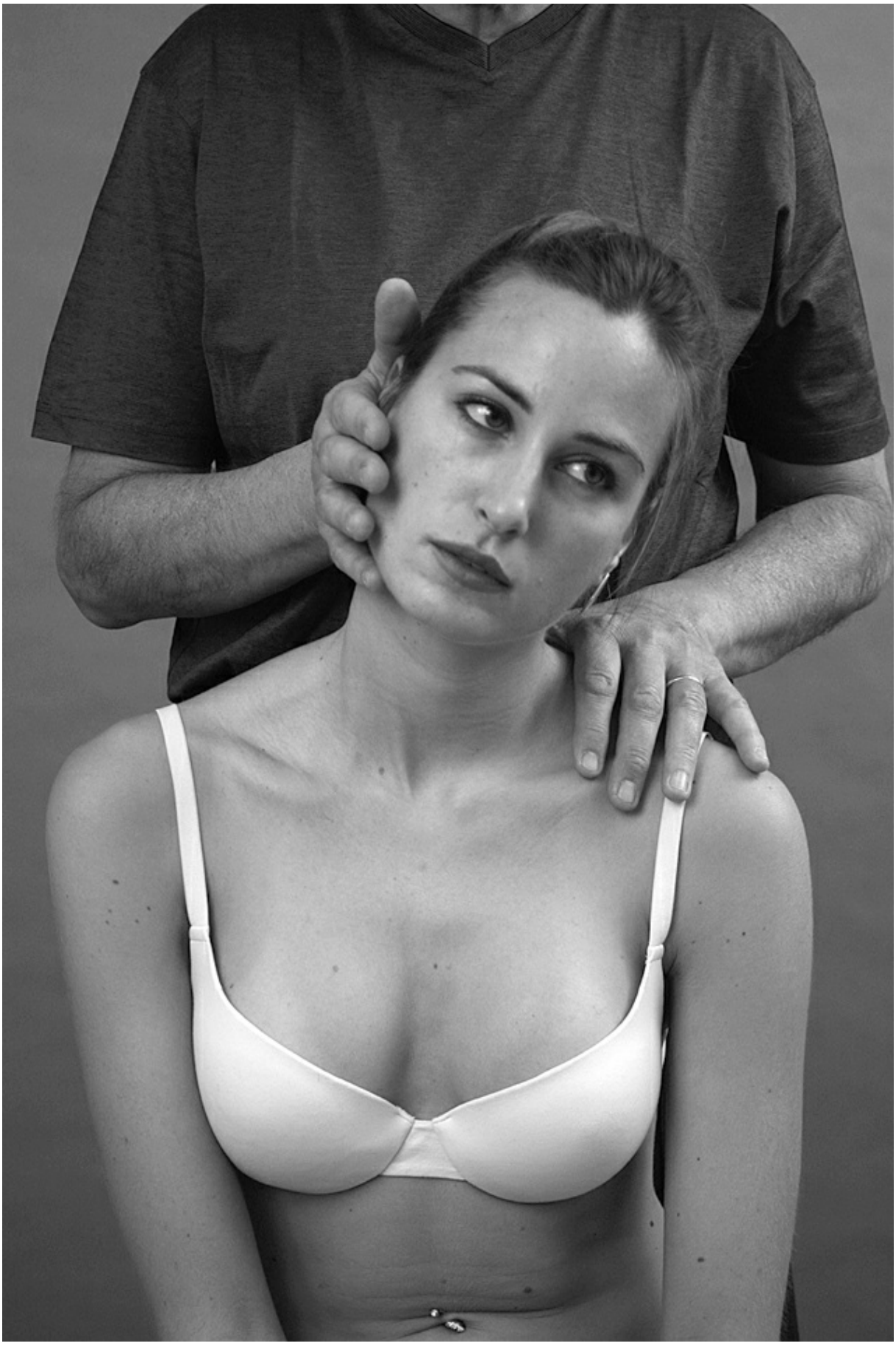

******ebook converter DEMO Watermarks*******

FIG. 3.6 Inclinaison gauche
Positionnement du sujet, du praticien et des mains du praticien
Exécution du test

La position du sujet et du praticien sont identiques à ce qui a été décrit pour le test de flexion et d'extension de la tête et du cou (voir fig. 3.1 et 3.2).

Exécution du test

L'une des mains du praticien se positionne sur la tête ou la joue du sujet pour accompagner et guider le mouvement d'inclinaison. Le pouce de l'autre main se positionne sur le processus épineux de T1.

Le mouvement est d'abord actif, le praticien lâche ensuite l'une de ses mains, la pose sur la tête du sujet et majore le mouvement pour en sentir la qualité (l'aller, l'arrêt, le retour).

À partir d'une position neutre du rachis cervical du sujet, le praticien demande à ce dernier d'effectuer successivement une inclinaison à droite puis à gauche du rachis cervical et note l'amplitude du mouvement et sa qualité, ainsi que les compensations possibles.

Exemples de problèmes rencontrés

- Le praticien peut se trouver face à un sujet qui présente une inclinaison gauche associée à une rotation droite, le tout combiné avec une extension de la tête et du cou.
- Le praticien peut aussi se trouver face à un sujet qui présente une inclinaison gauche associée à une rotation gauche, le tout combiné avec une flexion de la tête et du cou.

Remarque : L'intérêt pour le praticien de poser le pouce sur le processus épineux de T1 est de demander alors au sujet d'arrêter le mouvement d'inclinaison de la tête et du cou dès qu'il perçoit ce mouvement au niveau de T1 (car en dessous de T1, ce mouvement ne concernerait plus la charnière cervico-thoracique).

Analyse et conclusions concernant les tests activo-passifs

Si le sujet « vit » plutôt avec un rachis cervical inférieur en flexion, le praticien est le plus souvent en présence en cas de dysfonction d'un rachis présentant une rotation du même côté que l'inclinaison.

Si le sujet « vit » plutôt avec un rachis cervical inférieur en extension, le praticien est le plus souvent en présence en cas de dysfonction d'un rachis présentant une rotation du côté opposé à l'inclinaison.)

******ebook converter DEMO Watermarks*******

Les tests passifs

Test du rebond

******ebook converter DEMO Watermarks*******

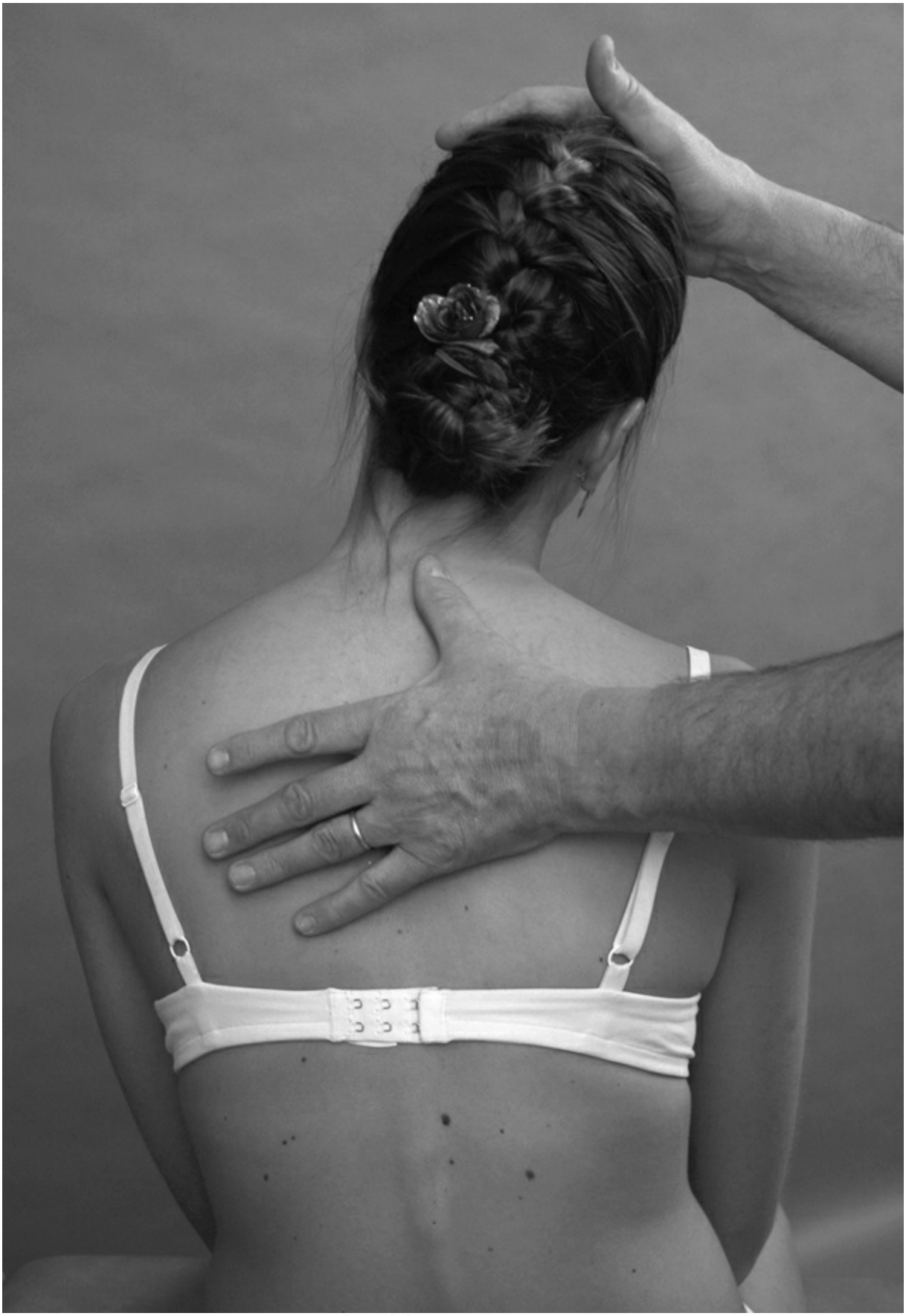

FIG. 3.7 **Test du rebond exécuté à droite**

******ebook converter DEMO Watermarks*******

FIG. 3.8 **Test du rebond exécuté à gauche**

Il ne s'agit pas ici d'un rebond habituel, car cette zone est par nature assez rigide. L'un des pouces du praticien se place successivement sur les faces

******ebook converter DEMO Watermarks*******

latérales des processus épineux de C7, T1 et de T2. L'autre main se place sur la face latérale du crâne du côté opposé et induit un léger mouvement d'inclinaison de la tête et du rachis. Le geste technique est réalisé à l'aide des deux mains : il s'agit d'une légère impulsion qui demande une grande coordination des deux prises de mains afin d'éviter toute réaction musculaire de défense du sujet. Le mouvement de ballant sur un étage vertébral est donné par la double impulsion portée par les deux mains du praticien :

- le pouce de l'une des deux mains est placé sur la face latérale du processus épineux de C7, T1 ou T2 ;
- l'autre main est placée sur la face latérale du crâne du côté opposé.

Le praticien recherche s'il y a ou non un ballant, et si ce dernier concerne plutôt C7, T1 ou T2. Cette technique respecte la courbure physiologique du rachis et recherche la zone qui offre une résistance à ce type de mobilisation.

Test inspir-expir

Déplacement de la première côte en fonction de la respiration du sujet

******ebook converter DEMO Watermarks*******

******ebook converter DEMO Watermarks*******

FIG. 3.9

Après avoir positionné ses doigts sur les deux premières côtes du sujet, le praticien demande à ce dernier d'inspirer et note si ces deux premières côtes s'élèvent de manière symétrique ou non (une côte peut « monter » plus que l'autre au cours de ce mouvement inspiratoire).

Au cours du temps expiratoire qui suit l'inspiration, le praticien note de la même manière si les deux premières côtes s'abaissent de manière symétrique ou non (une côte peut « descendre » plus que l'autre au cours de ce mouvement expiratoire).

Remarque : Si K1 est en dysfonction par rapport à T1, il faudra la situer soit en position antéro-médiale, soit en position postéro-latérale par l'intermédiaire des tests spécifiques.

Les tests spécifiques

Préambule

Le test « inspir-expir » a permis de détecter s'il y avait ou non un problème de dysfonction sur la première côte, et le test du rebond de localiser un problème de restriction de mobilité soit sur C7, soit sur T1, soit sur T2. À partir de cette analyse et des conclusions qui en ont été tirées, il convient ensuite de réaliser des tests spécifiques soit sur C7, soit sur T1, soit sur T2.

Le test du rebond donne le côté du « blocage » principal, mais pas forcément les restrictions de mobilité secondaires : la clavicule, C7, T1, T2, ou K1 participent-elles ou non à la dysfonction ? Aussi faudra-t-il, une fois la restriction de mobilité principale détectée et levée, retester ce qui est autour (clavicule, C7, T2, K1), ce qui permet de savoir comment « vivent » ces différentes structures entourant la vertèbre en dysfonction, et comment elles se sont adaptées.

Important

Lorsque la restriction de mobilité globale de la charnière cervico-thoracique est plus marquée en rotation qu'en flexion ou en extension, le praticien devra utiliser une technique englobant la côte et la vertèbre dans un même geste (voir *Techniques de réduction conjuguée de T1 et de K1*).

Flexion de la tête et du cou

******ebook converter DEMO Watermarks*******

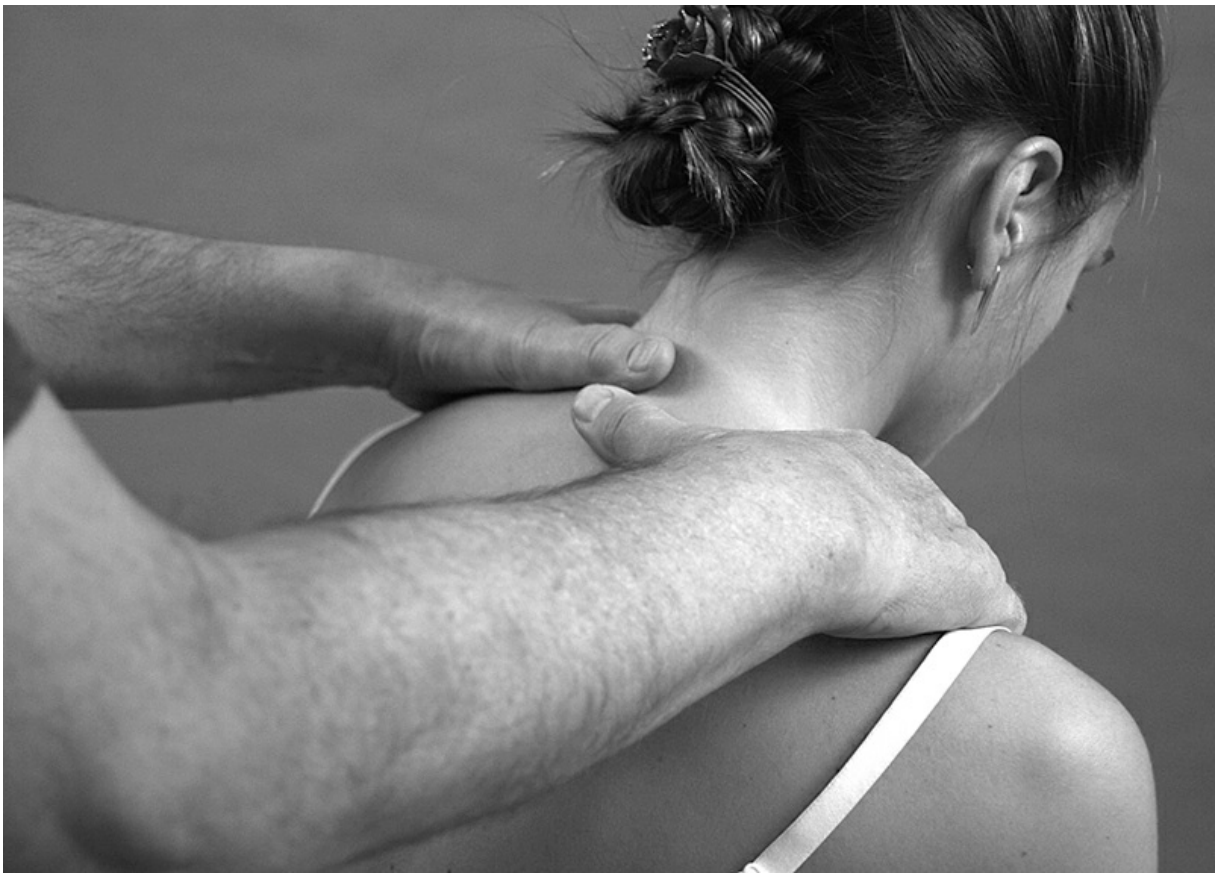

FIG. 3.10 **Position du sujet et du praticien**
Position des mains du praticien au niveau de la charnière cervico-thoracique

Le sujet est assis sur la table soit les pieds bien à plat, posés au sol, soit les creux poplités bien calés contre le rebord de la table. Il est demandé au sujet de se tenir droit dans le respect des courbures physiologiques du rachis.

Le praticien debout derrière le sujet se déplacera en fonction des positionnements respectifs de ses mains pour la réalisation des différents tests.

Le praticien place ses deux mains autour du cou du sujet en déployant ses doigts dans la fosse supra claviculaire. L'index de chacune des mains du praticien s'enroule autour du cou du sujet, l'extrémité de ce dernier se plaçant en regard de l'articulation sterno-costo-claviculaire (lorsque les morphologies respectives du sujet et du praticien le permettent).

L'un des pouces du praticien se positionne sur le processus épineux de T1, l'autre pouce se place sur le processus épineux de C7.

******ebook converter DEMO Watermarks*******

FIG. 3.11 Déroulement du test
Premier temps

Le praticien demande au sujet une flexion lente de la tête et du cou et note ce qu'il perçoit sous ses pouces.

Dans le meilleur des cas, C7 se déplace avant T1 au cours de la flexion lente de la tête et du rachis cervical.

Dans le cas où C7 et T1 « partent » ensemble au cours de ce même mouvement, cela laisse suspecter une restriction de mobilité entre les articulations inter-apophysaires de ces deux vertèbres.

******ebook converter DEMO Watermarks*******

FIG. 3.12 **Déroulement du test**
Deuxième temps

Le praticien maintient en place le pouce qui est sur le processus épineux de T1 et déplace celui préalablement positionné sur le processus épineux de C7 sur le processus épineux de T2.

******ebook converter DEMO Watermarks*******

FIG. 3.13 **Déroulement du test**
Troisième temps

Dans le meilleur des cas C7 se déplace avant T1 au cours de la flexion lente de la tête et du rachis cervical.

Dans le cas où T1 et T2 « partent » ensemble au cours de ce même mouvement ; cela laisse suspecter une restriction de mobilité entre les articulations interapophysaires de ces deux vertèbres.

Extension de la tête et du cou

******ebook converter DEMO Watermarks*******

FIG. 3.14 **Position du sujet et du praticien**
Mise en place des paramètres
Positionnement des doigts du praticien

******ebook converter DEMO Watermarks*******

Le sujet est assis sur la table soit les pieds bien à plat, posés au sol, soit les creux poplités bien calés contre le rebord de la table. Il est demandé au sujet de se tenir droit dans le respect des courbures physiologiques du rachis.

Le praticien debout derrière le sujet se déplacera en fonction des positionnements respectifs de ses mains pour la réalisation des différents tests.

Le praticien place ses deux mains autour du cou du sujet en déployant ses doigts dans la fosse supra claviculaire. L'index de chacune des mains du praticien s'enroule autour du cou du sujet, l'extrémité de ce dernier se plaçant en regard de l'articulation sterno-costo-claviculaire (lorsque les morphologies respectives du sujet et du praticien le permettent).

L'un des pouces du praticien se positionne sur le processus épineux de T1, l'autre pouce se place sur le processus épineux de C7.

******ebook converter DEMO Watermarks*******

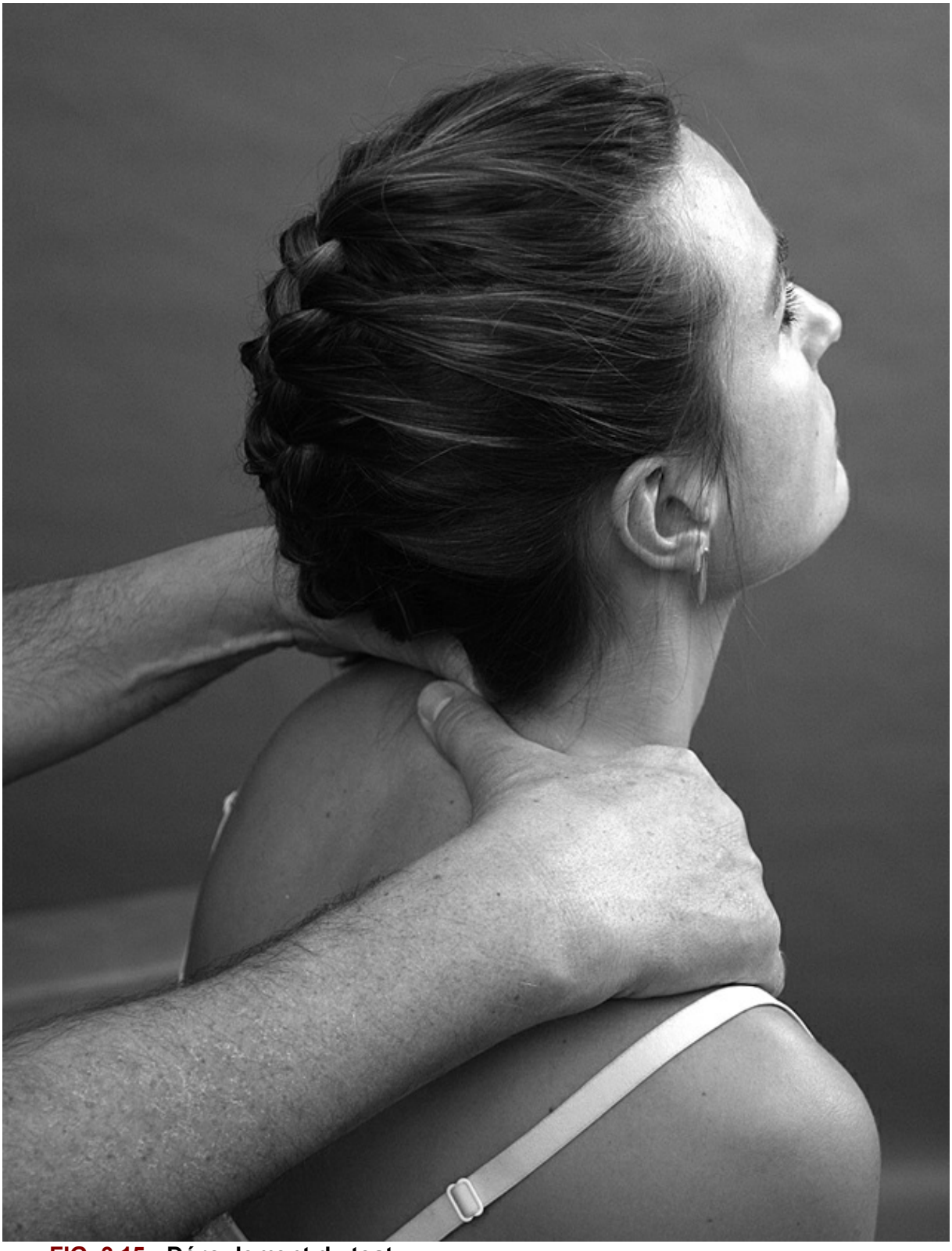

FIG. 3.15 **Déroulement du test**
Premier temps

Le praticien demande au sujet une extension lente de la tête et du cou et note ce qu'il perçoit sous ses doigts.

Dans le meilleur des cas, C7 se déplace avant T1 au cours de l'extension

******ebook converter DEMO Watermarks*******

lente de la tête et du rachis cervical.

Dans le cas où C7 et T1 « partent » ensemble au cours de ce même mouvement, (cela laisse suspecter une restriction de mobilité entre les articulations inter-apophysaires de ces deux vertèbres).

******ebook converter DEMO Watermarks*******

******ebook converter DEMO Watermarks*******

FIG. 3.16 Déroulement du test
Deuxième temps

Le praticien maintient en place le pouce qui est sur le processus épineux de T1 et déplace l'autre pouce préalablement positionné sur le processus épineux de C7 sur le processus épineux de T2.

******ebook converter DEMO Watermarks*******

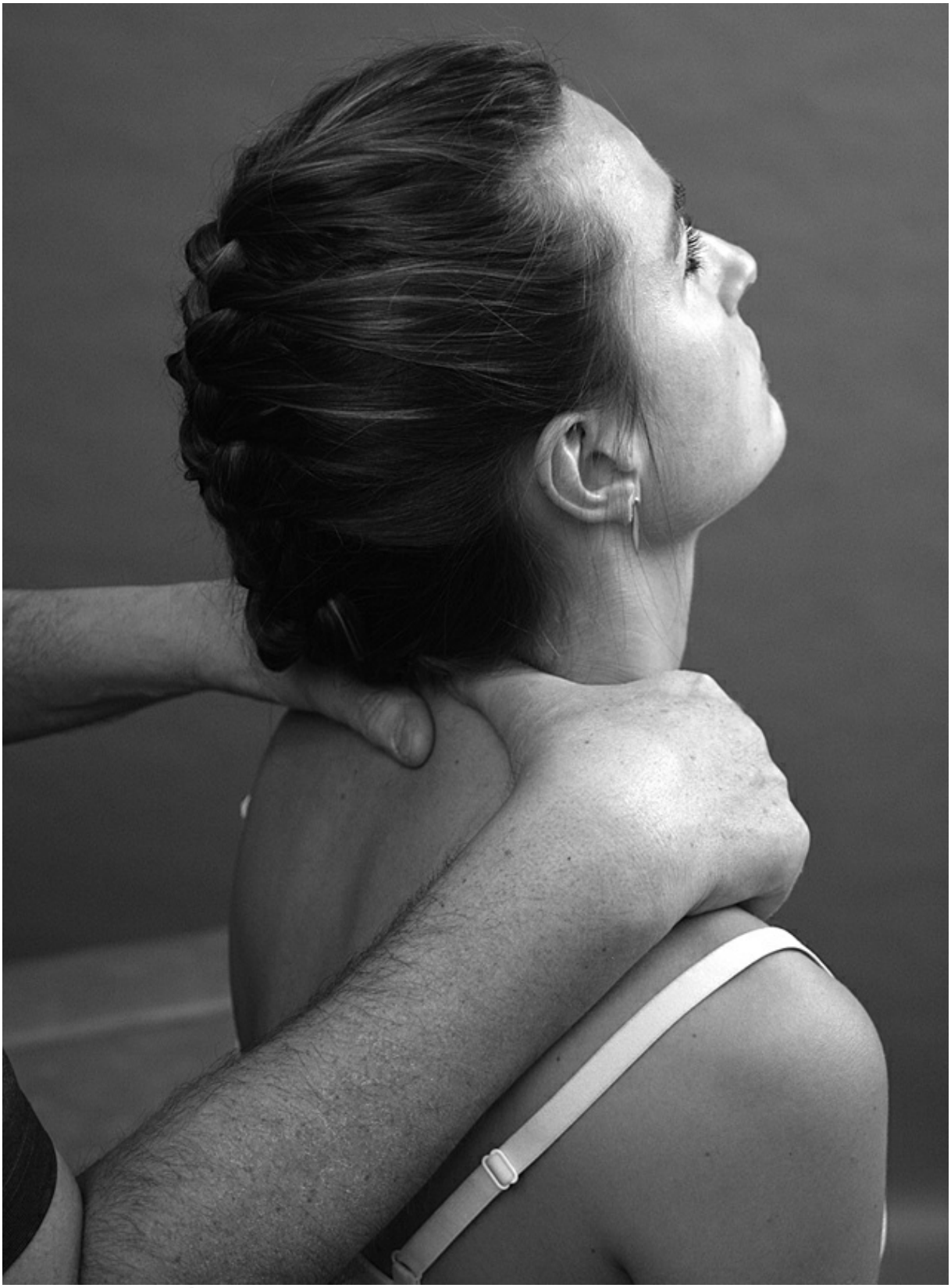

FIG. 3.17 **Déroulement du test**
Vue postéro-latérale
Troisième temps

À partir de ce nouveau positionnement des pouces, le praticien demande à

******ebook converter DEMO Watermarks*******

nouveau au sujet d'étendre lentement la tête et le rachis cervical.

Le praticien note si ses pouces placés respectivement sur les processus épineux de T1 et T2 se rapprochent au cours de l'extension lente de la tête et du cou du sujet, ou si au contraire ils « partent » ensemble au cours de ce même mouvement, ce qui laisserait suspecter un « blocage » entre les articulations inter-apophysaires de ces deux vertèbres.

Important

Il faut être attentif à ce que peut ressentir le sujet au cours de l'exécution de ce test (gêne, douleurs, irradiations etc.) (voir *Préambule*), ainsi qu'aux éventuelles compensations, toujours possibles notamment par l'intermédiaire du rachis cervical.

Rotation de la tête et du cou

******ebook converter DEMO Watermarks*******

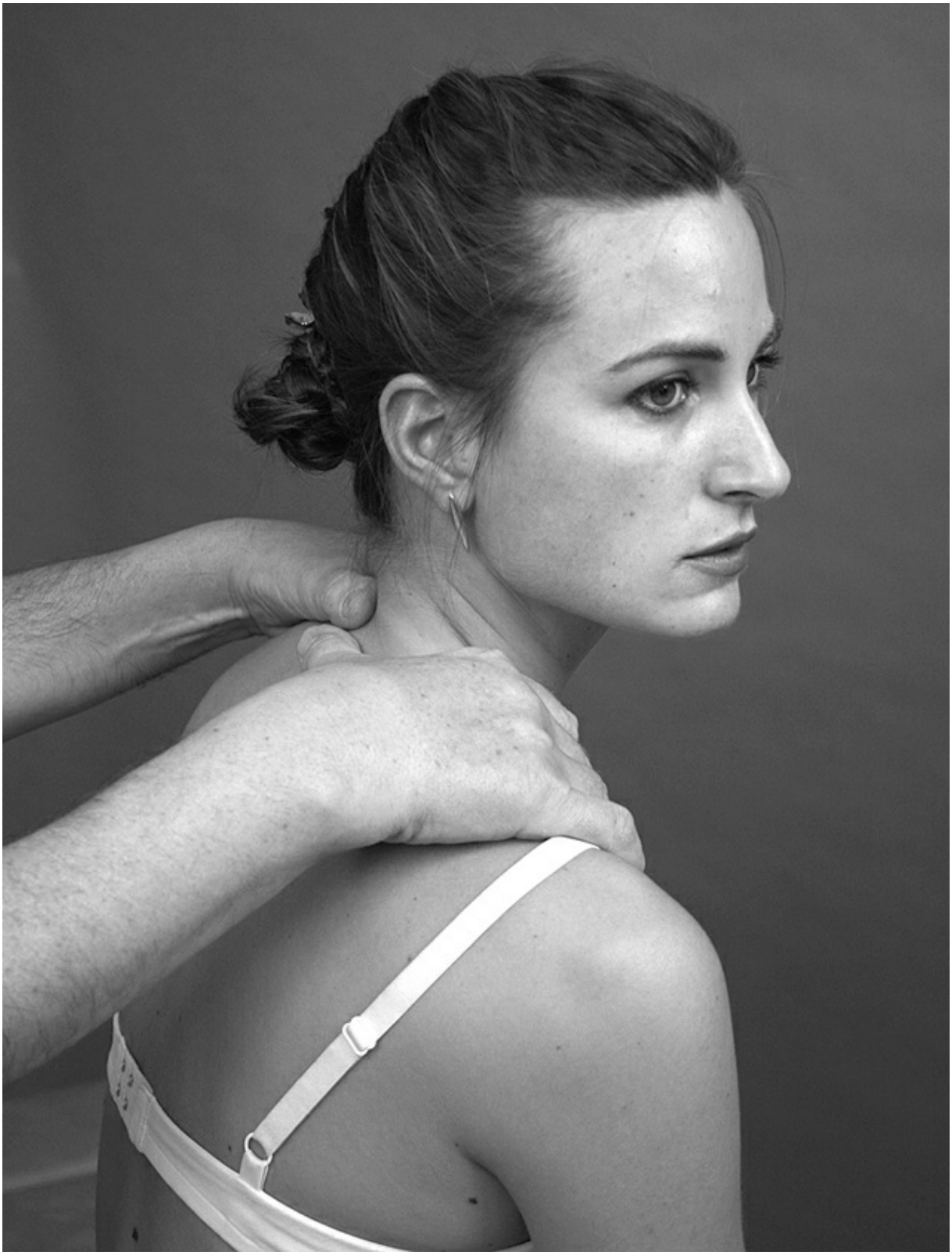

FIG. 3.18 **Rotation droite**

******ebook converter DEMO Watermarks*******



FIG. 3.19 **Rotation gauche**

******ebook converter DEMO Watermarks*******

Position du sujet et du praticien

La position du sujet et celle du praticien sont identiques à ce qui a été décrit pour le test de flexion et d'extension de la tête et du cou.

Déroulement du test

Le praticien demande au sujet une rotation à gauche et à droite de la tête et du cou afin de pouvoir comparer les deux types de rotations :

- y-a-t-il symétrie ou asymétrie de mouvement dans la mobilité ?
- quelles sont les éventuelles compensations mises en place par le sujet en cas de restriction de mobilité ? Un sujet qui présente une ou plusieurs vertèbres « bloquées » au niveau de la charnière cervico-thoracique va en effet compenser ce déficit de mouvement au moyen du rachis cervical supérieur.

Important

– Il faut être attentif à ce que peut ressentir le sujet au cours de l'exécution de ce test (gêne, douleurs, irradiations etc.). Il faut ainsi veiller aux éventuelles compensations, toujours possibles notamment par l'intermédiaire du rachis cervical supérieur ou inférieur.

– Le résultat du test de la rotation donne le côté de la « postériorité ».

Inclinaison de la tête et du cou

******ebook converter DEMO Watermarks*******

FIG. 3.20 **Inclinaison droite**

******ebook converter DEMO Watermarks*******

FIG. 3.21 **Inclinaison gauche**

Position du sujet et du praticien

La position du sujet et celle du praticien sont identiques à ce qui a été décrit

******ebook converter DEMO Watermarks*******

pour la flexion et l'extension de la tête et du cou.

Déroulement du test

Le praticien note :

- si le sujet peut ou non exécuter le mouvement d'inclinaison ;
- si le sujet peut exécuter ce mouvement en y ajoutant une rotation droite ou gauche, une flexion droite ou gauche ou une extension droite ou gauche.

Important

Il faut être attentif à ce que peut ressentir le sujet au cours de l'exécution de ce test (gêne, douleurs, irradiations etc.). Il faut ainsi veiller aux éventuelles compensations, toujours possibles notamment par l'intermédiaire du rachis cervical supérieur ou inférieur.

Analyse et conclusions concernant les tests spécifiques

Suite à cette batterie de tests spécifiques, le praticien connaît les mouvements dans lesquels T1 est en restriction de mobilité. Le praticien est également en mesure de saisir les compensations mises en place par le sujet.

Par exemple, le praticien peut se trouver face à un sujet présentant une inclinaison gauche associée à une rotation droite, le tout associé à une extension de la tête et du cou. Il peut également se trouver face à un sujet qui présente une inclinaison gauche associée à une rotation gauche, le tout associé à une flexion de la tête et du cou.

Remarque : Lorsque T1 est en restriction de mobilité, C7 se positionne généralement à l'opposé de cette dysfonction et nécessite une technique spécifique, si elle est « bloquée » dans cette compensation.

Techniques de réduction

Introduction

Nous étudions ici le cas d'une postériorité du processus articulaire de T1 à droite (ce qui signifie que la vertèbre T1 aura tourné de la gauche vers la droite).

Deux cas de figures se présentent.

1er cas de figure

******ebook converter DEMO Watermarks*******

Le sujet présente une gêne, un manque de mobilité, une douleur en rotation droite. La technique de réduction se réalisera donc en crochetant de la main droite le processus épineux de la vertèbre en question, et en tournant la tête à gauche avec la main gauche.

2e cas de figure

Le sujet présente une gêne, un manque de mobilité, une douleur en rotation gauche. La technique de réduction se réalisera donc à l'aide d'une inclinaison et d'une légère rotation de la tête et du cou avec un appui direct sur la face latérale gauche du processus épineux de T1 (pour faire tourner la vertèbre en question de droite à gauche).

Technique 1 : Inclinaison et rotation de la tête et du rachis cervical facilités du même côté

Exemple d'une réduction de T1 en rotation droite et en inclinaison droite

- Le processus épineux de T1 est « décalé » vers la gauche par rapport aux processus épineux de C7 et de T2.
- Le test du rebond est positif du côté gauche.
- La rotation et l'inclinaison droites sont facilitées.
- Dans ce cas précis T1 est en général en flexion, et il faudra en tenir compte dans la technique de réduction.

Remarque : C'est en général une dysfonction que l'on rencontre en phase aiguë.

******ebook converter DEMO Watermarks*******

******ebook converter DEMO Watermarks*******

FIG. 3.22 Mise en place des paramètres, 1er temps

Le praticien « cale » la pulpe de la phalange distale de son pouce droit sur la partie latérale gauche du processus épineux de T1. Sa main gauche se pose sur le sommet du crâne.

******ebook converter DEMO Watermarks*******

******ebook converter DEMO Watermarks*******

FIG. 3.23 Mise en place des paramètres, 2e temps

Le praticien augmente la rotation et l'inclinaison droites de la tête et du cou, ce qui affine le contact de la phalange distale du pouce droit du praticien placée sur la partie latérale gauche du processus de T1.

******ebook converter DEMO Watermarks*******



FIG. 3.24 **Mise en place des paramètres, 3e temps et 4e temps**

Le praticien glisse son avant-bras gauche sous le menton du sujet et vient

******ebook converter DEMO Watermarks*******

placer sa main gauche sur la face latérale droite de la tête et de la joue droite de ce dernier (selon les morphologies respectives du sujet et du praticien).

Le praticien demande au sujet de se relâcher et de se « laisser tomber » sur sa cage thoracique, ce qui a pour conséquence de fixer le rachis thoracique « haut » du sujet jusqu'à T1.

******ebook converter DEMO Watermarks*******



FIG. 3.25 **Mise en place des paramètres, 5e temps**

******ebook converter DEMO Watermarks*******

Tout en maintenant son pouce droit sur la face latérale droite du processus épineux de T1, le praticien met en place les différents paramètres de correction.

Paramètre A

Le praticien place une légère inclinaison droite de la tête et du rachis cervical du sujet par l'intermédiaire d'une translation de son propre corps vers la gauche.

******ebook converter DEMO Watermarks*******

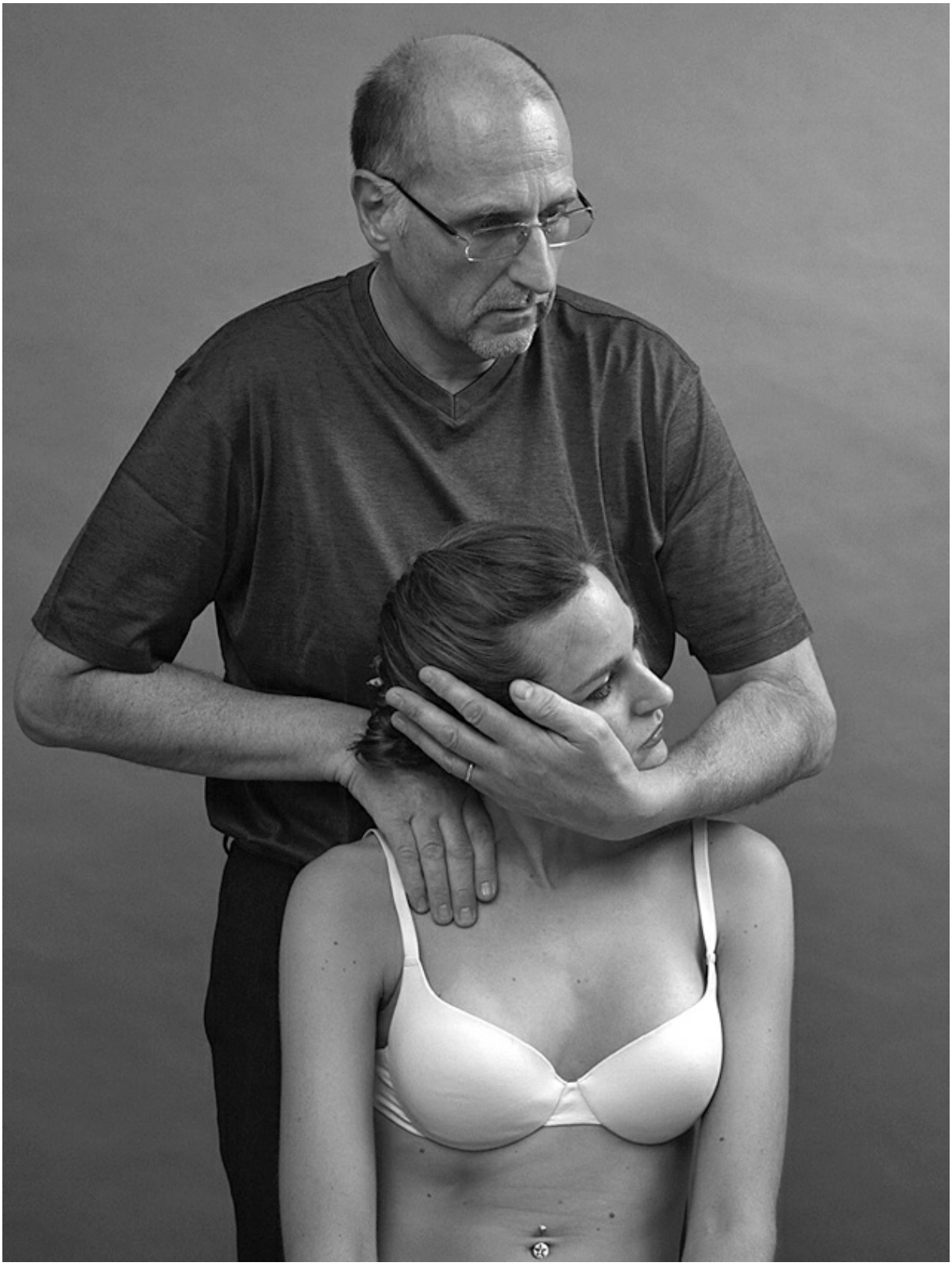

FIG. 3.26 **Mise en place des paramètres, 5e temps**
Mobilisation avec impulsion

Paramètre B

******ebook converter DEMO Watermarks*******

Le praticien amène une rotation gauche de la tête et du cou du sujet par l'intermédiaire d'une légère rotation de son propre corps vers la gauche.

La mobilisation avec impulsion se fait sur le début de l'inspiration si T1 est en flexion, et en fin d'expiration si T1 est en extension.

Pour une réduction optimale

C'est l'analyse et la corrélation des tests entre eux qui permet au praticien de « situer » le positionnement de la vertèbre dans l'espace et de déterminer le type de restriction de mobilité existant. Cela signifie qu'une fois que le praticien a « empilé », fixé, stabilisé, tous les paramètres de mobilité (c'est-à-dire tous les mouvements ou micro-mouvements ou la vertèbre pouvait aller), il ne reste plus au praticien qu'à porter une impulsion brève et sèche sur la première vertèbre thoracique (T1) dans le sens où elle ne peut aller, c'est-à-dire contre la restriction de mobilité.

Important

Le praticien fixe tout ce qui est mobile, et portera une impulsion brève et sèche dans ce qui ne l'est pas.

À chaque fois que le praticien portera une impulsion brève et sèche dans le sens de la mise en tension et contre la résistance (c'est-à-dire contre la restriction de mobilité), il devra l'associer à sa propre inspiration. Ceci aura pour but, en portant le thorax du praticien en expansion, de placer le rachis du sujet en extension et d'ouvrir de ce fait les interlignes des apophyses articulaires des vertèbres des étages concernés.

Il est évident que tous ces gestes sont réalisés simultanément au cours de la technique de réduction.

C'est une technique de basse amplitude et de haute vélocité visant à mettre le moins de force possible au niveau des mains du praticien.

C'est la vitesse avec laquelle le praticien se redresse qui est la clé de la réussite de cette technique de réduction, les mains du praticien, si elles sont correctement placées, n'exerçant qu'une force extrêmement légère.

Ces principes sont aussi valables pour la technique 2 qui suit.

Technique 2 : inclinaison facilitée d'un côté et rotation facilitée de l'autre

******ebook converter DEMO Watermarks*******

Exemple d'une réduction de T1 en rotation gauche et en inclinaison droite

Les tests donnent les résultats suivants :

- le processus épineux de T1 est décalé vers la droite par rapport aux processus épineux de C7 et de T2 ;
- le test du rebond est positif du côté droit ;
- la rotation est facilitée d'un côté alors que l'inclinaison l'est du côté controlatéral.

La technique se réalisera soit en flexion, soit en extension, suivant que la vertèbre est positionnée en extension ou en flexion.

Remarque : C'est en général une dysfonction adaptative que le sujet met en place lorsque la restriction de mobilité est ancienne.

******ebook converter DEMO Watermarks*******

******ebook converter DEMO Watermarks*******

FIG. 3.27 Mise en place des paramètres, 1er temps

Le praticien se positionne sur la face latérale droite du processus épineux de T1 à l'aide de la deuxième phalange de son pouce droit.

Important

Le praticien fixe tout ce qui est mobile, et portera une impulsion brève et sèche dans ce qui ne l'est pas.

******ebook converter DEMO Watermarks*******

******ebook converter DEMO Watermarks*******

FIG. 3.28 Mise en place des paramètres, 2e temps

La vertèbre T1 se trouvant en « position » d'inclinaison droite et de rotation gauche, le praticien « exagère » légèrement cette dysfonction en amenant le rachis cervical du sujet en légère inclinaison droite et en rotation gauche pour bien se caler sur le processus épineux de la première vertèbre thoracique par l'intermédiaire de la deuxième phalange du pouce droit du praticien. L'intérêt de cette mise en place des paramètres est de bien « installer » le sujet dans sa dysfonction avant de porter l'impulsion dans le sens de la correction.

******ebook converter DEMO Watermarks*******



FIG. 3.29 **Mise en place des paramètres, 3e temps, 4e temps et 5e temps**

Le praticien demande au sujet de se laisser tomber sur sa cage thoracique,

******ebook converter DEMO Watermarks*******

ce qui a pour conséquence de fixer le rachis thoracique « haut » du sujet jusqu'à T1. Le praticien amène une inclinaison droite et une légère rotation gauche de la tête et du cou à l'aide de son bras gauche. Le sujet est appuyé contre le thorax du praticien.

Le praticien pousse la tête du sujet par l'intermédiaire de son thorax – où elle est appuyée, tournée en rotation gauche – et ce, afin de l'amener, ainsi que le rachis cervical, en inclinaison droite.

Le praticien induit, à l'aide de sa main gauche et de son pouce droit, une rotation gauche, jusqu'à la mise en tension des tissus.

******ebook converter DEMO Watermarks*******



FIG. 3.30 **Mobilisation avec impulsion**

La mobilisation avec impulsion se fait sur le début de l'inspiration si T1 est

******ebook converter DEMO Watermarks*******

en flexion et en fin d'expiration si T1 est en extension.

Remarque :

- Le praticien utilise le début de l'inspiration si la vertèbre est en flexion, car lorsque le sujet inspire la vertèbre se corrige vers l'extension.
- Le praticien utilise la fin de l'expiration si la vertèbre est en extension, car lorsque le sujet expire la vertèbre se corrige vers la flexion.

Pour une réduction optimale

C'est l'analyse et la corrélation des tests entre eux qui permettent au praticien de « situer » le positionnement de la vertèbre dans l'espace et de déterminer le type de restriction de mobilité existant. Cela signifie qu'une fois que le praticien a « empilé », fixé, stabilisé tous les paramètres de mobilité (c'est-à-dire tous les mouvements ou micro-mouvements où la vertèbre pouvait aller ; il ne lui reste plus qu'à porter une impulsion brève et sèche sur la vertèbre thoracique (T1) dans le sens où elle ne peut aller, c'est-à-dire contre la restriction de mobilité.

Important

Le praticien fixe tout ce qui est mobile, et portera une impulsion brève et sèche dans ce qui ne l'est pas.

À chaque fois que le praticien portera une impulsion brève et sèche dans le sens de la mise en tension et contre la résistance (c'est-à-dire contre la restriction de mobilité), il devra l'associer à sa propre inspiration. Ceci aura pour but, en portant le thorax du praticien en expansion, de placer le rachis du sujet en extension et d'ouvrir de ce fait les interlignes des apophyses articulaires des vertèbres des étages concernés.

Il est évident que tous ces gestes sont réalisés simultanément au cours de la technique de réduction.

C'est une technique de basse amplitude et de haute vélocité visant à mettre le moins de force possible au niveau des mains du praticien.

C'est la vitesse avec laquelle le praticien se redresse qui est la clé de la réussite de cette technique de réduction, les mains du praticien, si elles sont correctement placées, n'exerçant qu'une force extrêmement légère.

Techniques de réduction conjuguée de T1 et de K1 (en dysfonction combinée)

******ebook converter DEMO Watermarks*******

Introduction

Grâce au test « inspir-expir », le praticien sait si la côte monte bien ou pas à l'inspiration (du côté droit ou du côté gauche), ou encore si elle ne redescend pas à l'expiration (du côté droit ou du côté gauche). On dit par exemple que K1 est « en inspiration ».

Dans un deuxième temps, le praticien réalise des tests par rapport à la vertèbre : K1 étant adaptative dans le temps, elle peut se trouver en position antéro-médiale ou bien en position postéro-latérale.

À partir de là, le praticien sait que T1 est – par exemple – en rotation droite, K1 se trouvant en position postéro-latérale à droite et antéro-médiale à gauche.

Lorsque la tête du sujet se met en flexion, K1 se met en position postéro-externe. Lorsque sa tête se met en extension, K1 se met en position antéro-médiale.

Technique de réduction conjuguée 1

T1 est « positionnée » en rotation droite et en flexion ; K1 est postéro-latérale à droite

Suite à l'analyse des résultats fournis par les tests, et au vu des conclusions qui en ont été tirées, le praticien peut constater qu'il se trouve en présence de lésions combinées de T1 et de K1, qui pourront bénéficier de techniques réductrices englobant dans le même geste technique la réduction de ces deux dysfonctions.

Remarque : K1 est très souvent adaptative à T1 en dysfonction.

Exemples les plus fréquents

Il est possible d'avoir une vertèbre T1 dite postérieure, c'est-à-dire avec un « processus transverse » droit plus postérieur que le gauche et un processus épineux « décalé » vers la gauche par rapport aux processus épineux de C7 et de T1.

T1 en rotation droite :

- si T1 est en flexion, nous aurons la plupart du temps K1 postéro-latérale à droite en dysfonction.
- si T1 est en extension, nous aurons la plupart du temps K1 antéro-médiale gauche en dysfonction.
- si l'inclinaison de T1 est opposée à la rotation, nous aurons la plupart du

******ebook converter DEMO Watermarks*******

temps K1 en dysfonction antéro-médiale gauche.

******ebook converter DEMO Watermarks*******

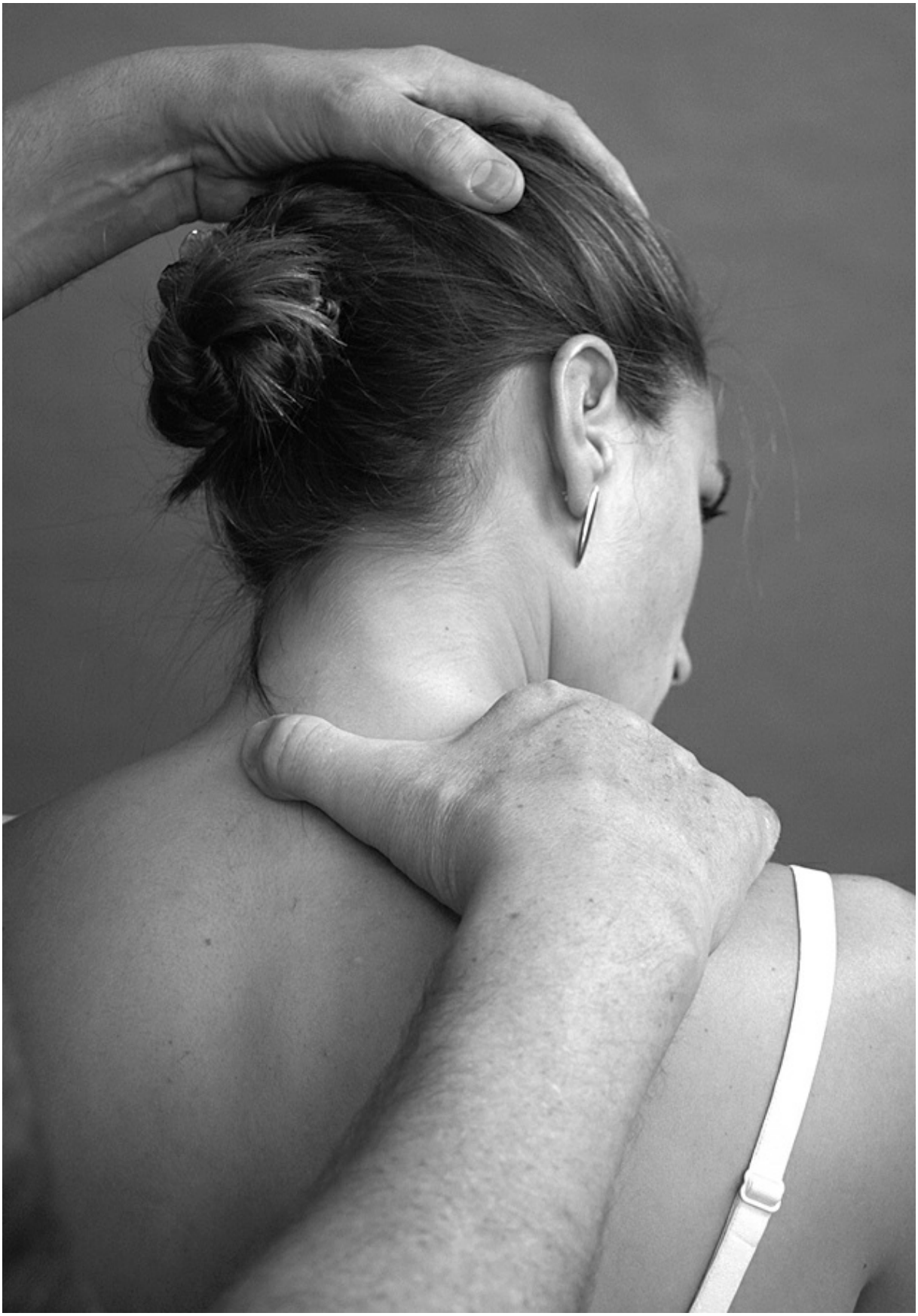

FIG. 3.31 **Position du sujet et du praticien**

******ebook converter DEMO Watermarks*******

Le sujet est assis dans la position de référence (voir figure 3.14).

Le praticien est debout, derrière le sujet et légèrement décalé sur la gauche. La main gauche du praticien va amener la tête et le cou du sujet en rotation droite. Sa main droite vient se fixer sur K1, la métacarpo-phalangienne de l'index se plaçant sur la partie supérieure et postérieure de K1 (prendre un crédit de peau). La deuxième phalange du pouce droit du praticien se crochète sur la face latérale gauche du processus épineux de T1.

******ebook converter DEMO Watermarks*******

******ebook converter DEMO Watermarks*******

FIG. 3.32 **Mise en place des paramètres**

Le praticien, à l'aide de sa main gauche, se positionne sur la joue droite du sujet, tout en demandant à ce dernier de se laisser aller sur son thorax (table basse). À partir de cette position, le praticien va exécuter un mouvement couplé entre la main gauche qui réalise une légère rotation gauche avec une légère extension et inclinaison droite de la tête et du cou du sujet, ce qui aura pour conséquence d'amener la prise de la main droite du praticien sur le bord postérieur de la première côte du sujet à droite.

Important

Le pouce droit du praticien est toujours crocheté sur la face latérale gauche du processus épineux de T1.

******ebook converter DEMO Watermarks*******



******ebook converter DEMO Watermarks*******

FIG. 3.33 **Mobilisation avec impulsion**

Elle est la conjonction de plusieurs mouvements vraiment simultanés.

Important
Il ne faut pas « perdre » le niveau que l'on souhaite mobiliser.

Le praticien garde le menton du sujet vers le bas à l'aide de son avant-bras gauche, et il réalise une rotation gauche de la tête et du cou du sujet avec une légère inclinaison droite à l'aide de sa main gauche.

Important
Le pouce droit du praticien est toujours crocheté sur la face latérale gauche du processus épineux de T1.

Le praticien pousse légèrement sa main droite vers la droite et vers l'avant à l'aide d'une déviation ulnaire (cubitale), ce qui va amener la vertèbre T1 en rotation gauche et inclinaison droite, et la côte en position antéro-médiale (antéro-interne).

Pour une réduction optimale

Au cours de l'impulsion, après avoir demandé au sujet d'expirer tout en se laissant aller sur le thorax du praticien, ce dernier exécute le mouvement de réduction lors de sa propre inspiration, ce qui amène une légère extension du rachis et une ouverture des processus articulaires de T1 par rapport à C7 et par rapport à T2.

Technique de réduction conjuguée 2

T1 est « positionnée » en rotation droite et en inclinaison gauche ; K1 est antéro-médiale à gauche

******ebook converter DEMO Watermarks*******

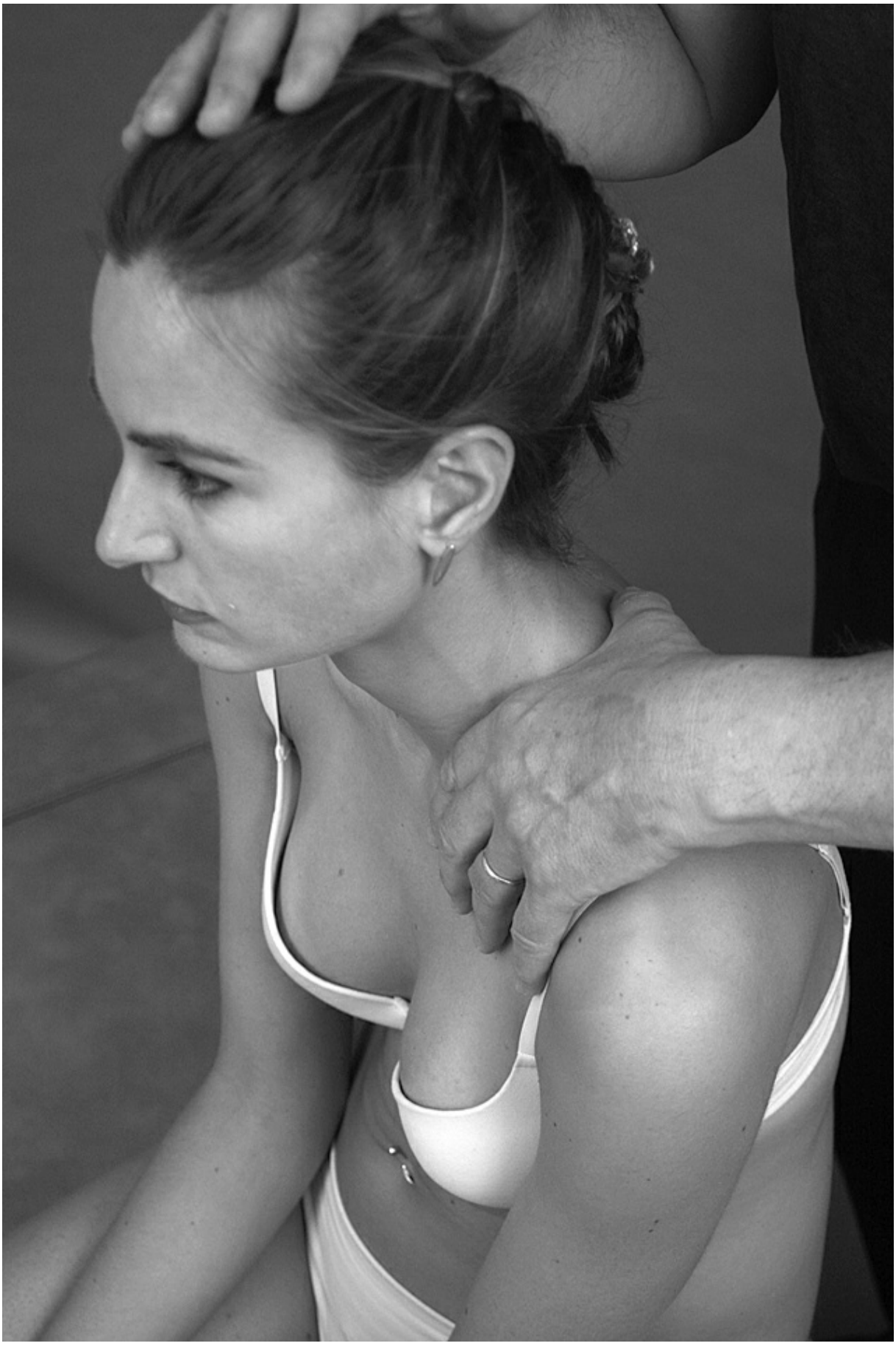

******ebook converter DEMO Watermarks*******

FIG. 3.34 Position du sujet et du praticien
Mise en place des paramètres, 1er temps

Ici, le praticien amène la côte dans son paramètre de correction, qui est en « position » postéro-latérale. Pour ce faire, il plaque la métacarpo-phalangienne de son index gauche à la partie postéro-inférieure de la côte gauche, son pouce gauche venant au contact de la face latérale gauche de l'épineuse de T1.

Contrairement à la technique précédente, où K1 était dans une « situation » postéro-latérale, et pour lequel le praticien amenait la côte et la vertèbre dans leurs paramètres « lésionnels », le praticien procède différemment ici (figure 3.35).

******ebook converter DEMO Watermarks*******

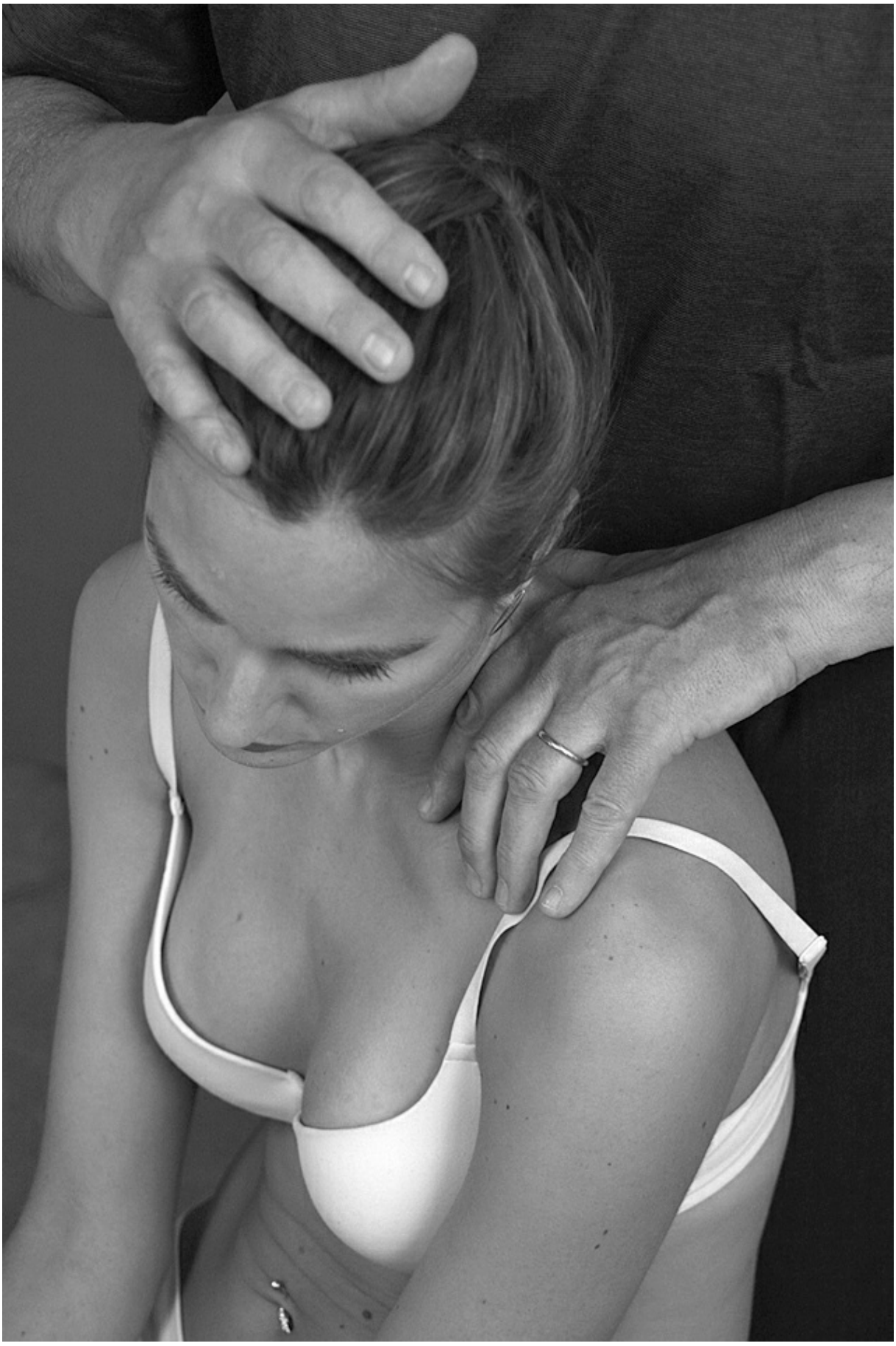

******ebook converter DEMO Watermarks*******

FIG. 3.35 Mise en place des paramètres, 2e temps

Avec sa main gauche, le praticien amène la tête en rotation gauche et en inclinaison gauche sur les points de contact de la main gauche.

******ebook converter DEMO Watermarks*******

******ebook converter DEMO Watermarks*******

FIG. 3.36 **Mise en place des paramètres, 3e temps**

Une fois les paramètres bien fixés, le praticien doit maintenir sa main gauche au contact de K1 à gauche, laisser tomber le sujet contre lui, et venir placer sa main droite au contact de la joue gauche du sujet.

Remarque : Contrairement au premier cas de figure, où la première côte (K1) était dans une « situation » postéro-latérale et où le praticien amenait la côte et la vertèbre dans leurs paramètres lésionnels, le praticien procède différemment dans ce deuxième cas de figure.

Il faut demander au sujet de laisser sa tête dans la main du praticien, ce qui amène la flexion désirée au niveau à traiter.

Le mouvement du praticien

Le praticien est décalé sur la droite du sujet et a son sternum plaqué sur le dos de ce dernier. Il opère une rotation-translation du haut de son corps vers la droite, ce qui entraîne au niveau de T1 une inclinaison gauche et une rotation droite de par l'appui du pouce.

FIG. 3.37 **Mobilisation avec impulsion**

Le praticien, dont la métacarpo-phalangienne de l'index est placée sur le

******ebook converter DEMO Watermarks*******

bord postérieur de la côte, fait en même temps une légère déviation ulnaire (cubitale) du poignet, ce qui entraîne la côte en « position » postéro-latérale et corrige la rotation droite de T1. C'est dans les paramètres de mise en tension et contre la résistance que le praticien porte l'impulsion brève et sèche.

Technique de réduction conjuguée 3

T1 en rotation gauche et en inclinaison gauche ; K1 est antéro-médiale à droite

******ebook converter DEMO Watermarks*******



FIG. 3.38 **Mise en place des paramètres**

La technique est identique à celle décrite précédemment, avec toutefois une modification de l'appui : le point d'appui de l'articulation métacarpo-

******ebook converter DEMO Watermarks*******

phalangienne de l'index du praticien est antéro-supérieur sur K1, et le praticien va pousser vers l'arrière.

Dans le cas présent, le praticien se translate à gauche et tourne sur sa droite, ce qui lui permet d'appuyer sur K1 d'avant en arrière, c'est-à-dire de l'amener en « position » postéro-latérale.

******ebook converter DEMO Watermarks*******



FIG. 3.39 **Mobilisation avec impulsion**

Le coude et la main droite du praticien se portent vers l'arrière.

L'articulation métacarpo-phalangienne de l'index droit du praticien porte

******ebook converter DEMO Watermarks*******

une impulsion en direction de sa hanche gauche ; la main gauche du praticien réalise une inclinaison droite et une translation gauche de la tête et du cou du sujet.

******ebook converter DEMO Watermarks*******

4

Le rachis thoracique

******ebook converter DEMO Watermarks*******

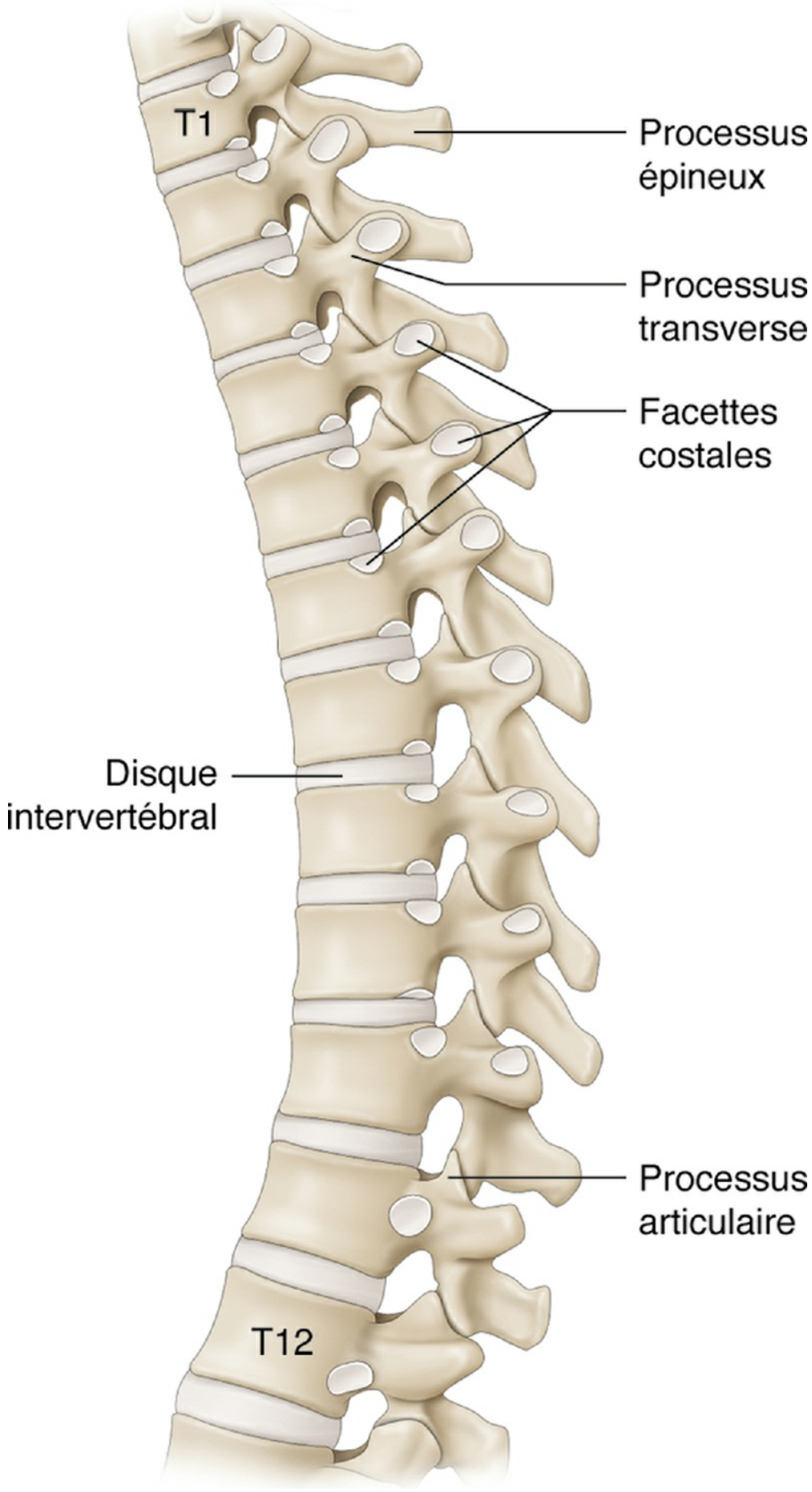

******ebook converter DEMO Watermarks*******

Guide des figures

Les tests	Fig. 4.1 à 4.15
Techniques de réduction	Fig. 4.16 à 4.33

Diagnostic

Causes

Causes directes

Causes traumatiques

- Sur un plan général : tout traumatisme direct sur la zone thoracique (par exemple, les accidents de la circulation).
- Le rachis thoracique « haut » et « moyen » : jusqu'à T6 et T7, est plus sensible à des traumatismes en flexion/extension :
- le coup du lapin ;
- les chocs sur la tête.

Causes d'ordre ergonomique

- Les caissiers ou caissières de supermarché.
- Les opérateurs ou opératrices de saisie sur ordinateur.
- Les personnes qui dorment à plat ventre.
- Chez les peintres en bâtiment, les causes sont adaptatives.

Dans le domaine sportif

- Le service au tennis.
- Les sports de combats : chocs sur la tête.
- Athlétisme : les disciplines de lancer (javelot, marteau, poids, etc.).
- Le rachis thoracique « moyen » et « bas » : la zone allant de T8 à L1 est très sensible à la rotation :
  – revers du tennis à deux mains ;
  – golf ;
  – tout effort fait en rotation du rachis.

Causes secondaires

******ebook converter DEMO Watermarks*******

- Tout traumatisme touchant les vertèbres cervicales se répercute sur les vertèbres thoraciques.
- Toute atteinte du membre supérieur, qu'elle soit traumatique ou dégénérative, se répercute sur le rachis thoracique « haut » (c'est à ce niveau qu'il y a compensation).
- Chez les sujets gauchers : l'habitude d'écrire avec un poignet en hyperflexion les oblige à compenser à l'aide de leur rachis thoracique « haut ».

À propos de l'examen clinique

Les vertèbres thoraciques hautes ont un comportement proche de celui des vertèbres cervicales, quand les basses sont comparables, de ce point de vue, aux vertèbres lombales. La zone thoracique moyenne, quant à elle, bouge peu, que ce soit en rotation, en latéroflexion ou en flexion/extension.

Remarque :

- Quand le praticien veut tester les vertèbres thoraciques hautes, il utilise les mouvements du rachis cervical : flexion/extension, rotations et latéroflexion.
- Quand il veut tester les vertèbres thoraciques basses, il utilise les mouvements du rachis lombal haut (T11, L1) : rotation minimale et inclinaison opposée à la rotation.

Il faudra tenir compte des paramètres d'inspiration ou d'expiration lors de la réalisation de la technique.

À retenir avant réduction

Quand le praticien veut tester les vertèbres thoraciques moyennes, il doit établir si la restriction de mobilité porte sur la côte, sur la vertèbre, ou éventuellement sur ces deux structures à la fois.

Important

Ce chapitre s'intéresse aux dysfonctions du rachis thoracique. Toute mobilisation avec impulsion doit être précédée d'un diagnostic d'excluion éliminant toute contre-indication aux techniques de réduction.

Les tests

******ebook converter DEMO Watermarks*******

Les tests activo-passifs

Flexion du rachis thoracique

******ebook converter DEMO Watermarks*******

******ebook converter DEMO Watermarks*******

FIG. 4.1 **Position de départ**
Exécution du test

Position de départ

Le sujet est assis sur la table, soit les pieds posés à plat au sol, soit les creux poplités bien calés contre le rebord de la table. Il est demandé au sujet de garder le dos droit dans le respect des courbures physiologiques.

Exécution du test

Le praticien demande au sujet de pencher la tête en avant ; la main du praticien, posée sur la tête du sujet, accompagne ce mouvement. Le praticien observe le déroulement du rachis en notant les anomalies éventuelles par rapport aux courbures physiologiques : par exemple une zone en extension (méplat) au niveau thoracique qui suit une zone en flexion. Si le sujet présente au niveau de son rachis thoracique une zone « bloquée », il va forcément la compenser par un autre mouvement : soit un mouvement d'inclinaison, soit un mouvement de rotation.

Remarque 1 : Au cours d'une anamnèse précédant le test, s'enquérir de problèmes éventuels liés à la flexion de la tête au cours des activités quotidiennes.

Remarque 2 : Être particulièrement vigilant au cours de l'exécution du test à tout problème pouvant survenir dans le déroulement de ce dernier (voir *Préambule*).

Extension du rachis thoracique

******ebook converter DEMO Watermarks*******

******ebook converter DEMO Watermarks*******

FIG. 4.2 **Position de départ**
Exécution du test

Position de départ

Le sujet est assis sur la table, soit les pieds posés à plat au sol, soit les creux poplités bien calés contre le rebord de la table. Il est demandé au sujet de garder le dos droit, dans le respect des courbures physiologiques.

Exécution du test

Le praticien demande au sujet de dérouler la tête en arrière et note l'harmonie du mouvement. Si le sujet présente au niveau de son rachis thoracique une zone « bloquée », il va forcément la compenser par un autre mouvement : soit un mouvement d'inclinaison, soit un mouvement de rotation.

Remarque : Le praticien doit prêter une attention particulière aux « arthrosiques » (c'est un exemple parmi d'autres). Il faut demander au sujet s'il supporte le mouvement, et précéder le test d'une anamnèse en règle, où l'on demande notamment au sujet si, au cours de ses activités quotidiennes, le fait d'amener la tête en arrière lui pose problème (gêne, douleurs, vertiges).

Rotations gauche et droite du rachis thoracique

******ebook converter DEMO Watermarks*******

FIG. 4.3 **Rotation droite**

******ebook converter DEMO Watermarks*******

FIG. 4.4 **Rotation gauche**

******ebook converter DEMO Watermarks*******

Position de départ

Le sujet est assis sur la table, soit les pieds posés à plat au sol, soit les creux poplités bien calés contre le rebord de la table. Il est demandé au sujet de garder le dos droit dans le respect des courbures physiologiques.

Exécution du test

Le praticien demande au sujet de tourner la tête à gauche et observe jusqu'où ce mouvement se répercute au niveau du rachis thoracique et même au-delà de la charnière thoraco-lombale. La main du praticien est posée sur l'épaule ou la tête du sujet et guide le mouvement.

Le mouvement est comparatif avec le côté controlatéral et l'on note s'il est symétrique ou non. Si le mouvement de rotation gauche ou droite du rachis thoracique est limité d'un côté ou de l'autre, il faut noter le segment rachidien qui est en restriction de mobilité.

Remarque 1 : Il est indispensable d'observer les éventuelles compensations mises en place par le sujet au cours des mouvements demandés (rotation gauche et rotation droite), afin d'éviter toute gêne ou douleur au cours de ces mouvements.

Remarque 2 : Le praticien doit comparer les résultats obtenus des deux côtés, tant sur le plan qualitatif que quantitatif.

Inclinaison latérale gauche

******ebook converter DEMO Watermarks*******

FIG. 4.5 **Position de départ**
Exécution du test

******ebook converter DEMO Watermarks*******

Position de départ

Le sujet est assis sur la table, pieds posés à plat sur le sol ou creux poplités bien calés contre le rebord de la table. Le dos est droit, dans le respect des courbures physiologiques.

Exécution du test

La main gauche du praticien se place sur la tête ou l'épaule gauche du sujet afin de guider le mouvement d'inclinaison à gauche du rachis et de mieux percevoir toute compensation susceptible de se mettre en place (soit en flexion ou en extension, soit en rotation). Cette inclinaison latérale gauche peut s'avérer difficile, gênante ou douloureuse (pour des motifs que l'anamnèse contribuera à établir).

Inclinaison latérale droite

******ebook converter DEMO Watermarks*******

******ebook converter DEMO Watermarks*******

FIG. 4.6 **Position de départ**
Exécution du test

Position de départ

Le sujet est assis sur la table, pieds posés à plat au sol ou creux poplités bien calés contre le rebord de la table. Le dos est droit, dans le respect des courbures physiologiques.

Exécution du test

Le praticien garde sa main gauche sur la tête ou l'épaule gauche du sujet afin d'avoir un référentiel comparatif similaire.

Le mouvement demandé au sujet, guidé par le praticien, est un mouvement d'inclinaison à droite du rachis thoracique afin de mieux percevoir toute compensation susceptible de se mettre en place (soit en flexion ou en extension ; soit en rotation). Cette inclinaison latérale droite peut s'avérer difficile, gênante ou douloureuse (pour des motifs que l'anamnèse contribuera à établir).

Remarque : La comparaison des deux inclinaisons, droite et gauche, est de mise, tant sur le plan qualitatif que quantitatif.

Noter sur les figures ci-dessus la différence de mobilité entre l'inclinaison gauche et l'inclinaison droite.

Les tests passifs

Test du rebond

******ebook converter DEMO Watermarks*******

******ebook converter DEMO Watermarks*******

FIG. 4.7 Position du sujet et du praticien
Mise en place des paramètres

Ce test permet de mettre en évidence la zone qui est en dysfonction. Le sujet est assis en position de référence : pieds à plat au sol, ou creux poplités plaqués contre le rebord de la table lorsque celle-ci est haute. Il est demandé au sujet de garder le dos droit dans le respect des courbures physiologiques. Le praticien est placé sur la gauche ou la droite du sujet. Il incline le sujet sur sa gauche, par exemple, en appuyant légèrement vers le bas par l'intermédiaire de son avant-bras gauche positionné en pronation sur son épaule gauche, la main gauche reposant soit sur le trapèze gauche, soit sur l'autre épaule du sujet, selon les morphologies respectives du sujet et du praticien. La main droite du praticien est en position neutre, le pouce bien écarté, la pulpe du pouce étant placée entre les processus épineux de deux vertèbres adjacentes : de T1 à T2, puis de T2 à T3, etc., et ce jusqu'à T12. Ce type de test se pratique sur toute la hauteur du rachis thoracique et doit évidemment être également réalisé du côté controlatéral. Il est particulièrement centré sur le segment rachidien « bloqué » détecté par l'analyse des tests activo-passifs préalablement effectués.

******ebook converter DEMO Watermarks*******



FIG. 4.8 **Exécution du mouvement**

Le praticien entraîne un mouvement de ballant sur toute la hauteur du

******ebook converter DEMO Watermarks*******

rachis thoracique, en s'aidant éventuellement de son hémibassin (droit ou gauche selon qu'il teste l'inclinaison droite ou gauche). Au moment où le praticien avance son bassin, il descend l'épaule gauche du sujet à l'aide de son avant-bras gauche. La subtilité du geste technique réside dans la poussée exercée par le praticien à l'aide de son membre inférieur droit placé en fente avant pour une inclinaison gauche (et inversement), couplée à la poussée de son coude gauche positionné sur l'épaule gauche du sujet afin de focaliser le mouvement au niveau de son pouce droit.

C'est un test qui s'exécute en respectant les différentes morphologies rencontrées : lorsque le praticien réalise ce test dans une région en cyphose, il laisse cette région en cyphose ; lorsque c'est sur une zone présentant un méplat, il laisse le sujet dans son attitude.

Important

Ce qu'il faut noter au cours de ce test : le praticien donne une impulsion en latéroflexion sur l'hémithorax du sujet et regarde les répercussions de ce ballant sur les processus épineux du rachis thoracique, en notant les zones de rigidité.

Conclusion

Le test du rebond est dit positif lorsque le praticien, poussant de gauche à droite ou de droite à gauche sur les différents étages du rachis thoracique, rencontre une zone de rigidité. Le praticien doit être particulièrement attentif lorsqu'il parvient sur cette zone, préalablement détectée au cours de l'analyse des tests activo-passifs.

Le test tissulaire

******ebook converter DEMO Watermarks*******

FIG. 4.9 **Test tissulaire réalisé de gauche à droite**

******ebook converter DEMO Watermarks*******

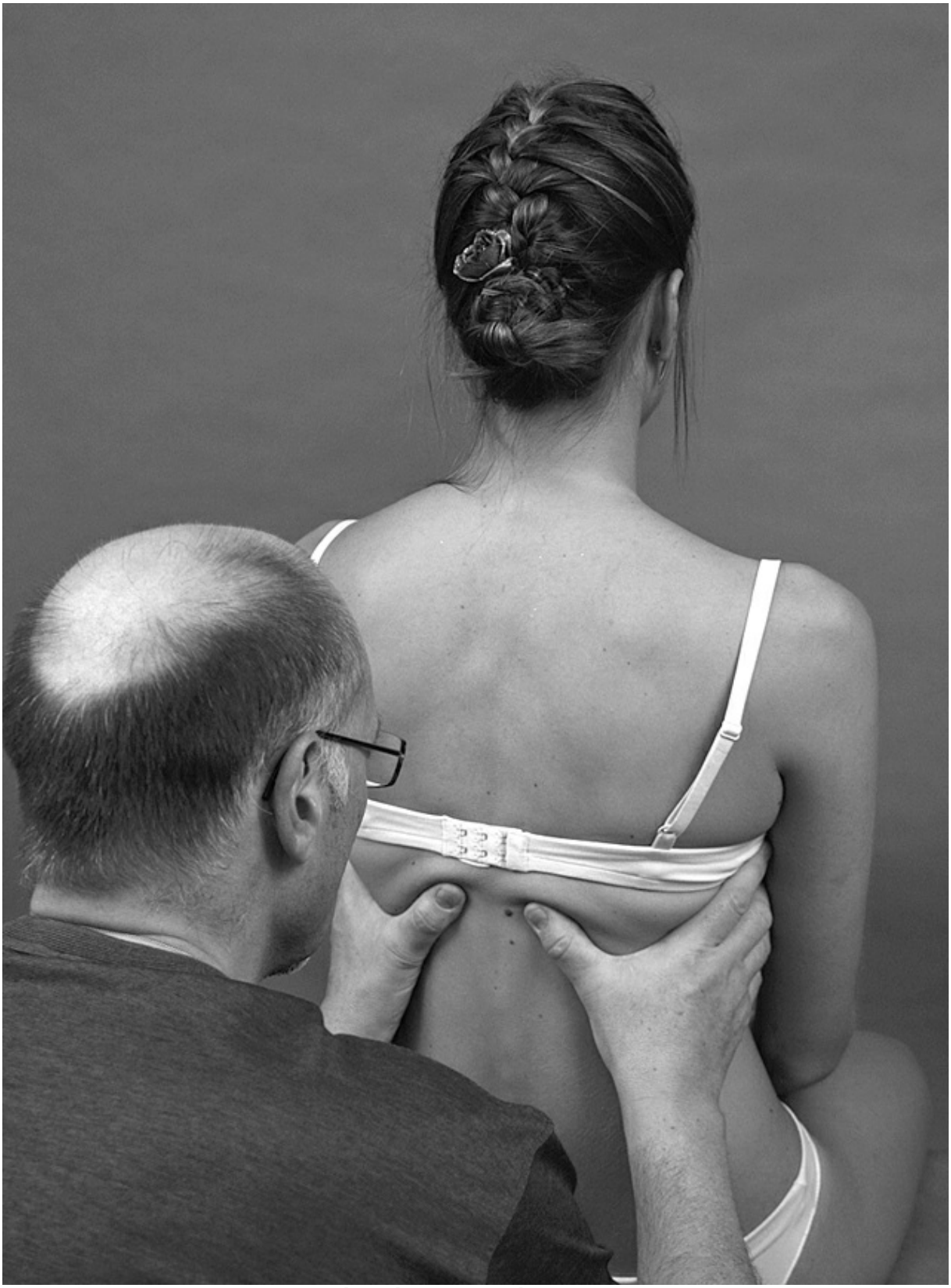

FIG. 4.10 **Test tissulaire réalisé de droite à gauche**
Position du sujet et du praticien
Mise en place des paramètres
Exécution du test

******ebook converter DEMO Watermarks*******

Le praticien place ses pouces sur les processus transverses de l'étage rachidien en restriction de mobilité, et fait glisser la peau sur les tissus sous-jacents (de droite à gauche ou de gauche à droite, en empaumant la cage thoracique). Pour les vertèbres thoraciques supérieures, le praticien pose ses pouces sur les processus transverses et déploie ses doigts soit sur les épines de la scapula, soit sur les clavicules, en fonction des morphologies respectives du sujet et du praticien.

Remarque : Implication de ce test pour la technique de réduction : le praticien devra, lors de la technique en compression de poitrine (CDP), réaliser l'enroulement du rachis thoracique du côté des tissus « facilités ».

Noter ci-dessus le sens facilité des tissus beaucoup plus marqué sur la figure 4.9 que sur la figure 4.10.

Les tests spécifiques de la région thoracique de T2 à T12

La flexion

******ebook converter DEMO Watermarks*******

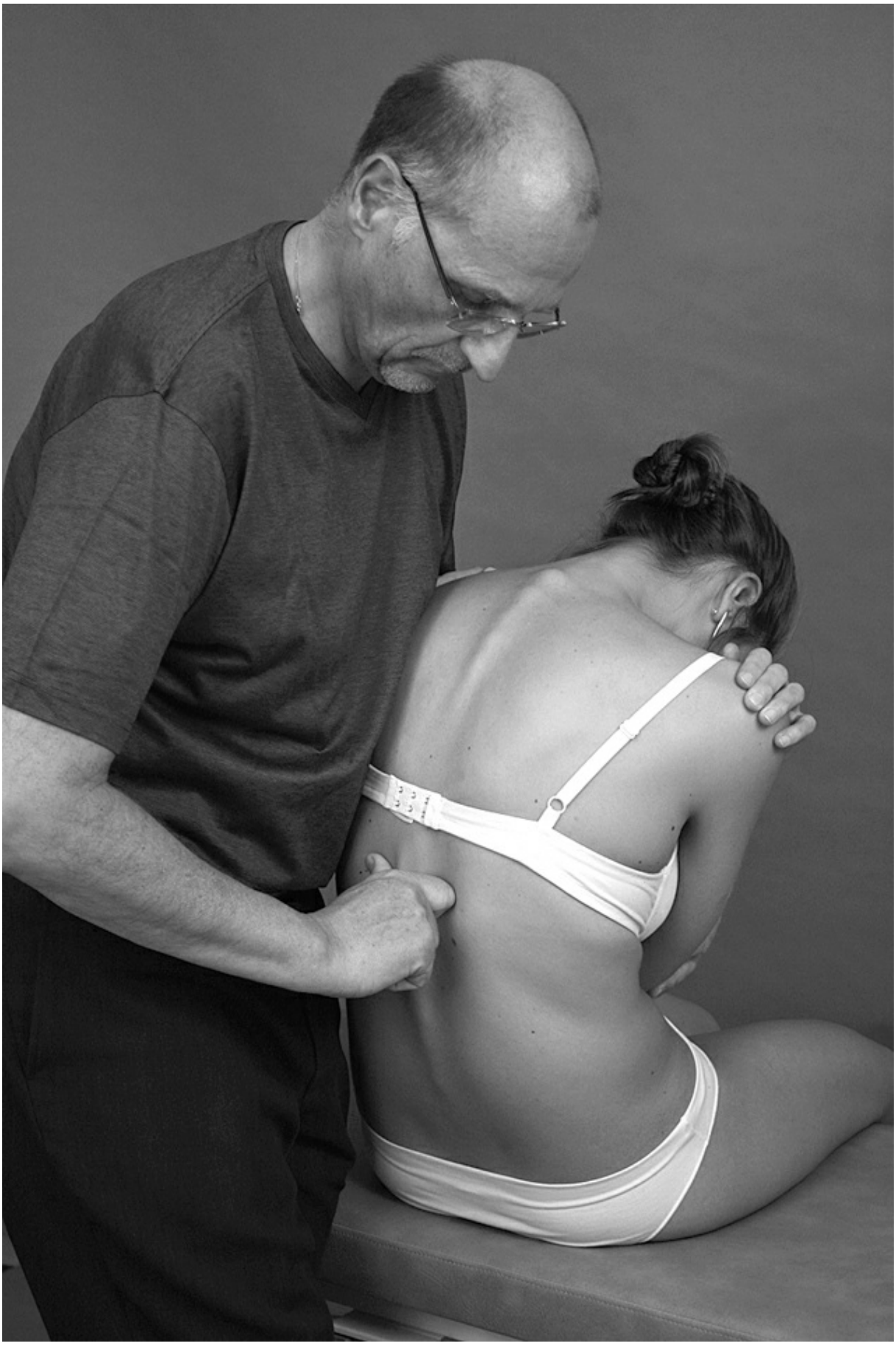

******ebook converter DEMO Watermarks*******

FIG. 4.11 Position de départ
Positionnement des doigts du praticien sur le rachis du sujet
Exécution du test

Position de départ

Le sujet est assis sur la table, bras croisés. Le praticien lui demande de fléchir la tête et d'arrondir le dos jusqu'à la zone rachidienne où siège la restriction de mobilité sur laquelle le praticien a positionné sa main, par l'intermédiaire du pouce et de l'index replié sur les processus transverses de la vertèbre en restriction de mobilité. Par l'intermédiaire de son autre bras le praticien comprime les coudes du sujet sur son sternum au moment où il inspire.

Quand le niveau souhaité est atteint par le praticien via son avant-bras, il demande au sujet d'inspirer tout en bloquant l'expansion antérieure de la cage thoracique via l'appui des coudes sur le sternum et reteste à l'arrière la postériorisation des processus transverses bilatéraux ou unilatéraux.

Analyse du test

- Soit les processus transverses se postériorisent bien.
- Soit l'un des processus transverses reste antérieur.
- Soit aucun des deux processus transverses ne se postériorise.

Ce résultat doit être corrélé avec le test spécifique d'extension du rachis.

L'extension

******ebook converter DEMO Watermarks*******



FIG. 4.12 **Position de départ**
Positionnement des doigts du praticien sur le rachis du sujet
Exécution du test

Le sujet est assis sur la table, bras croisés. Le praticien passe son bras par-

******ebook converter DEMO Watermarks*******

dessus l'épaule droite et empoigne les deux coudes du sujet, l'autre main se positionnant (par l'intermédiaire du pouce et de l'index replié : voir fig. 4.11) sur les processus transverses de la vertèbre en restriction de mobilité. Le praticien demande au sujet d'amener son rachis thoracique en extension.

Dès que le sujet est en extension au niveau souhaité, le praticien lui demande de se relâcher et il teste l'extension du rachis en poussant d'arrière en avant dans le sens de l'extension par l'intermédiaire de la prise « pouce-index ». À partir de là, le praticien apprécie les différents paramètres du mouvement : qualité de l'aller, du retour, de l'arrêt, etc. (voir *Préambule*).

Analyse du test

Ces résultats sont à corréler avec ceux de la flexion.

La rotation

FIG. 4.13 Position de départ
Mise en place des paramètres
Position des doigts du praticien

Le sujet est assis sur la table, bras croisés ; l'une des mains du praticien vient empaumer l'épaule controlatérale au niveau de la tubérosité

******ebook converter DEMO Watermarks*******

deltoïdienne (V deltoïdien). L'autre main se place par l'intermédiaire de son pouce droit sur la face latérale gauche du processus épineux de la vertèbre en restriction de mobilité (positive au test du rebond) ; l'extrémité distale de la première phalange de l'index, replié, se place sur la face latérale droite de la vertèbre sous-jacente. Le praticien fait corps avec le patient.

But

Bloquer les côtes et empêcher l'inclinaison pendant le test de rotation. Il faut empêcher la diffusion de cette rotation dans les autres zones du rachis thoracique. Une fois que le sujet est bien compacté contre le praticien et contre son appui « pouce-index », la zone de restriction de mobilité ayant été identifiée par les tests passifs (test du rebond et test tissulaire). Le praticien, à l'aide de sa main gauche, entraîne l'hémithorax droit en rotation gauche tout en synchronisant le mouvement avec sa main droite.

******ebook converter DEMO Watermarks*******



FIG. 4.14 **Exécution du mouvement**

Le praticien démarre le mouvement en étant perpendiculaire à la table et

******ebook converter DEMO Watermarks*******

se retrouve parallèle à cette dernière en fin de mouvement.

Le sujet est parallèle à la table en début de mouvement, et se retrouve perpendiculaire à la table à la fin.

Analyse

Noter le côté où la rotation est restreinte. Ce test est à corréler avec les autres tests spécifiques.

L'inclinaison

******ebook converter DEMO Watermarks*******

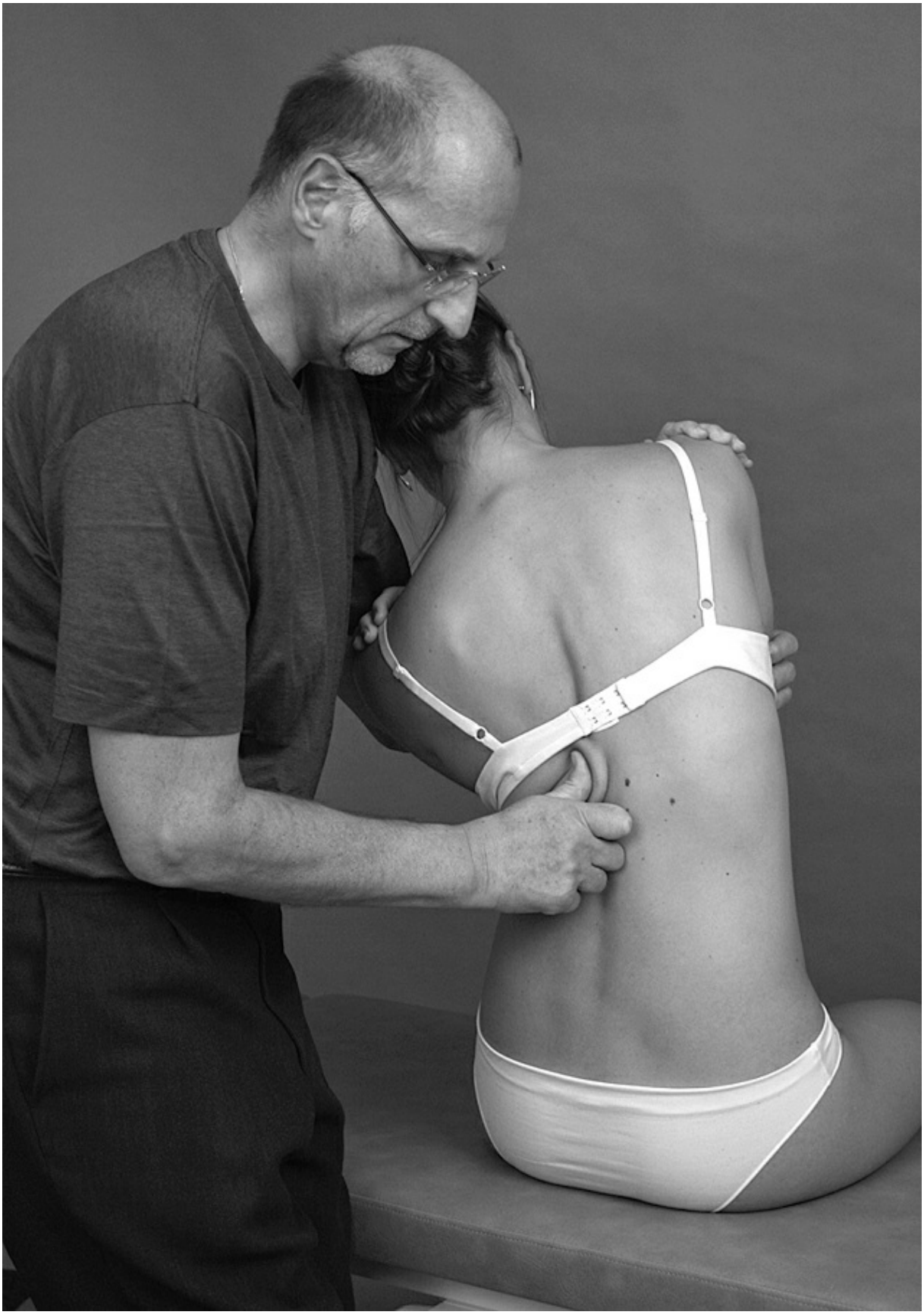

FIG. 4.15 **Position de départ**
Exécution du mouvement

******ebook converter DEMO Watermarks*******

Le sujet est assis sur la table, bras croisés, pieds à plat au sol.

Le praticien, debout, fait corps avec le sujet, et passe son avant-bras droit entre, ou par-dessus les deux bras du sujet suivant le type de morphologie de ce dernier.

Important

Ne pas confondre l'inclinaison latérale gauche ou droite avec le test du ballant.

Plus nous sommes haut placé sur le rachis et moins l'inclinaison est importante. Le praticien essaie de faire une translation légère étage par étage. Le praticien translate les vertèbres du segment rachidien « bloqué » (détecté par les précédents tests) de chaque côté du rachis. Il faut veiller à ne pas effectuer le mouvement en rotation. Dans un deuxième temps, il exécute une inclinaison gauche et droite du rachis en aidant le mouvement à l'aide du pouce droit placé sur la face latérale gauche ou droite du processus épineux de la vertèbre concernée.

Conclusion

Le côté qui ne s'incline pas est à corréler avec les tests spécifiques concernant la flexion, la rotation et l'extension.

Conclusions des tests

- Une analyse fine des résultats des tests globaux activo-passifs peut mettre en évidence une zone rachidienne, par exemple (T6-T7, T7-T8), « vivant » en extension/rotation droite et inclinaison gauche, ou en flexion, rotation droite et inclinaison droite. *Exemple.* Si au cours d'un des mouvements demandés au sujet, nous notons :
  – une rotation gauche aisée et libre ;
  – une rotation droite possible uniquement si le sujet rajoute un paramètre d'extension et d'inclinaison gauche au niveau de la région (T6-T7, T7-T8) par exemple, cela signifie que cette zone « vit » en extension, rotation droite et inclinaison gauche.
- Le test du rebond nous précisera si cette zone est en restriction de mobilité ou si le sujet « vit » bien cette compensation sans dysfonction.
- Si le test du rebond est positif, les tests spécifiques nous permettront de situer exactement la position dans l'espace de la vertèbre en dysfonction.

******ebook converter DEMO Watermarks*******

Exemple. T7 peut être en extension, rotation droite et inclinaison gauche.

- La mobilisation avec impulsion doit toujours être réalisée en fonction du test tissulaire, seul garant du sens de la « non-douleur ».

Technique de réduction

Mise en place du levier supérieur (rachis thoracique supérieur)

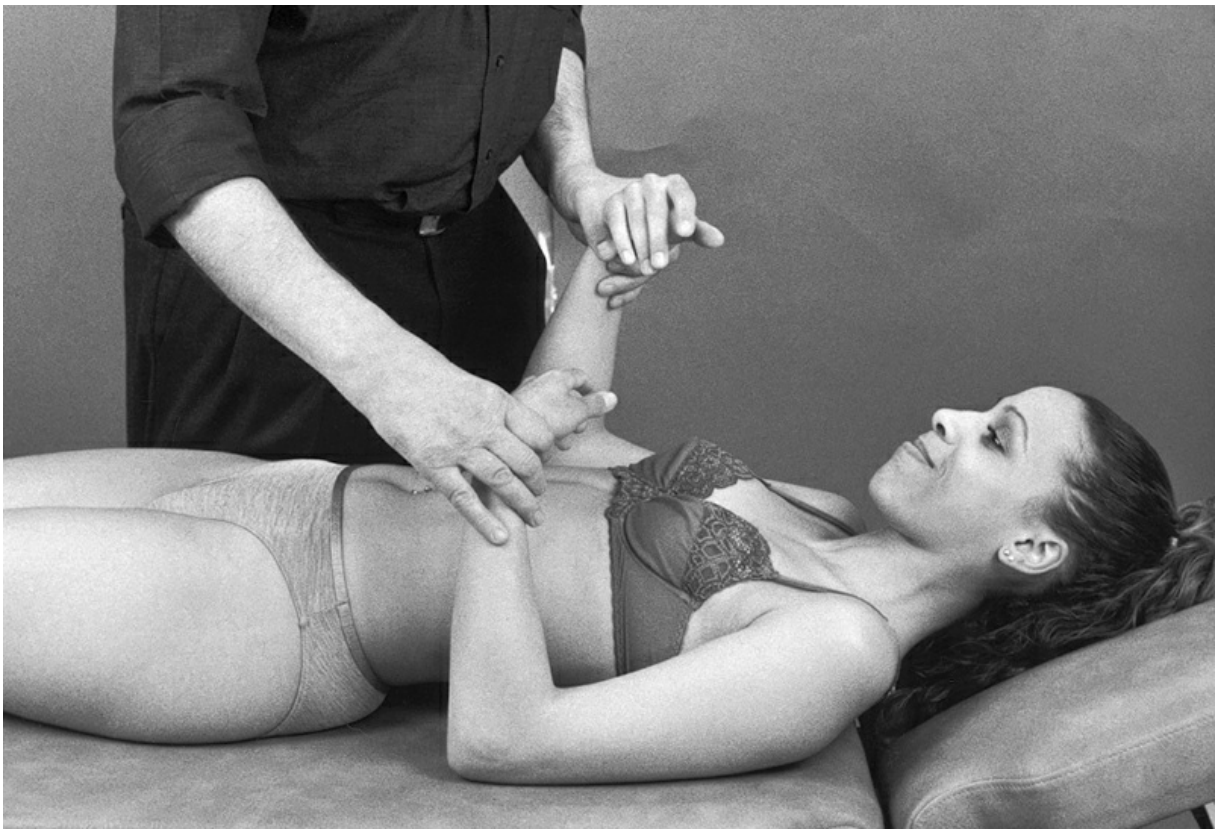

FIG. 4.16 **Mise en place des paramètres**
Mise en place du levier supérieur, 1er temps

Le praticien se saisit des poignets du sujet afin de guider le mouvement.

******ebook converter DEMO Watermarks*******

FIG. 4.17 Mise en place des paramètres
Mise en place du levier supérieur, 2e temps

Le praticien demande au sujet de placer ses mains sur ses épaules et le guide en fonction du niveau à traiter :

- plus haut si la technique de réduction concerne les vertèbres thoraciques hautes ;
- plus bas si la technique de réduction concerne les vertèbres thoraciques basses.

Dans le cas représenté ici, la technique de réduction s'applique à une vertèbre appartenant au segment thoracique moyen.

******ebook converter DEMO Watermarks*******

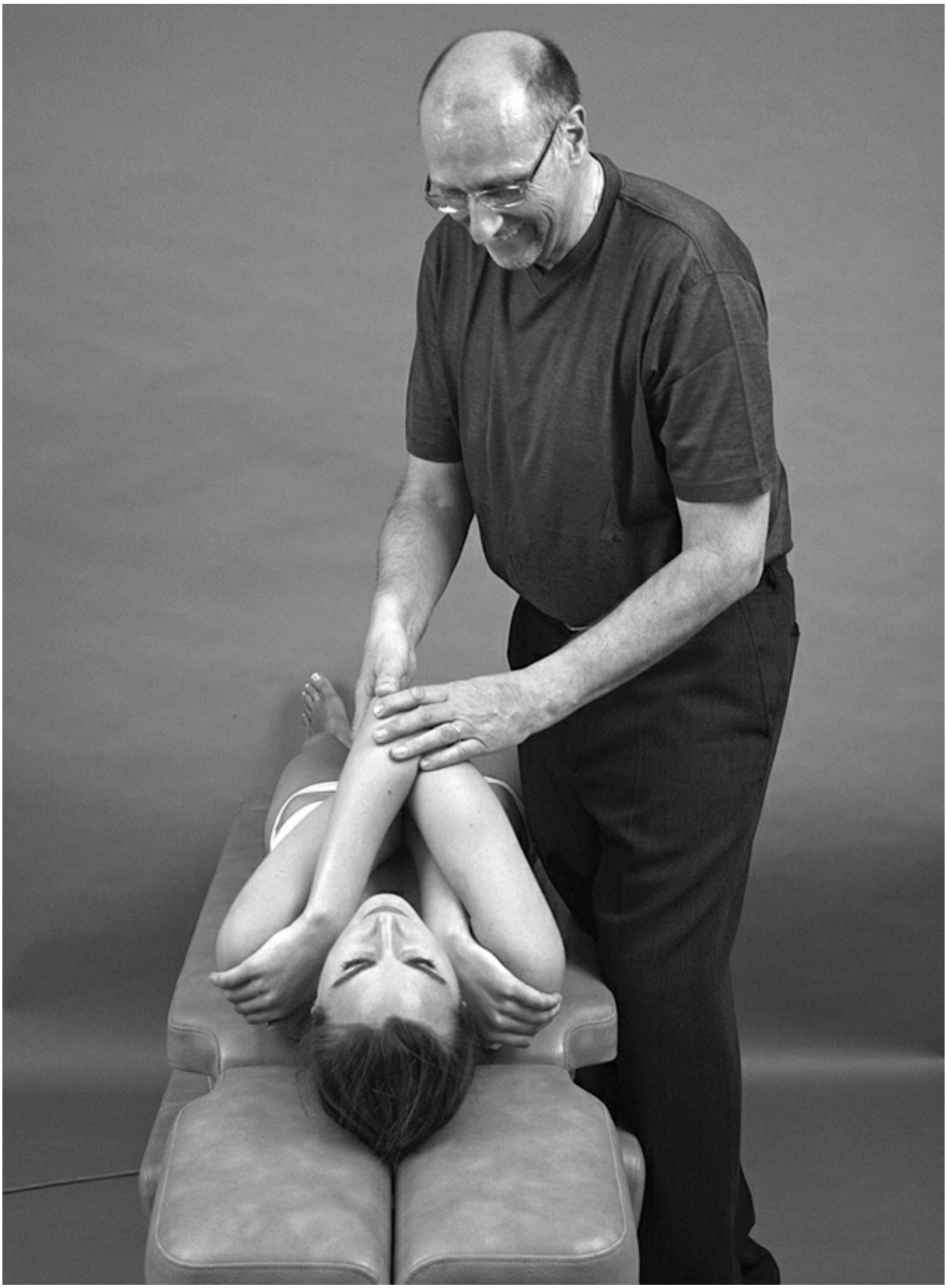

FIG. 4.18 **Mise en place des paramètres**
Mise en place du levier supérieur, 3e temps

Le praticien vérifie que les coudes du sujet sont bien serrés et compactés ;

******ebook converter DEMO Watermarks*******

il appuie légèrement sur les coudes du sujet afin de vérifier s'il est bien au niveau de la zone à traiter.

Remarque : Le praticien amène l'épicondyle latéral du coude du membre supérieur du sujet le plus à l'aplomb possible de la zone à traiter.

- Si la zone à traiter se situe au niveau du rachis thoracique « bas », le praticien exerce son appui obliquement de bas en haut et d'avant en arrière au cours de la technique de réduction.
- Si la zone à traiter se situe au niveau du rachis thoracique « haut » et thoracique « médian », le praticien appuie perpendiculairement à la table et d'avant en arrière lorsqu'il réalise la technique de réduction.

Rachis thoracique médian

******ebook converter DEMO Watermarks*******

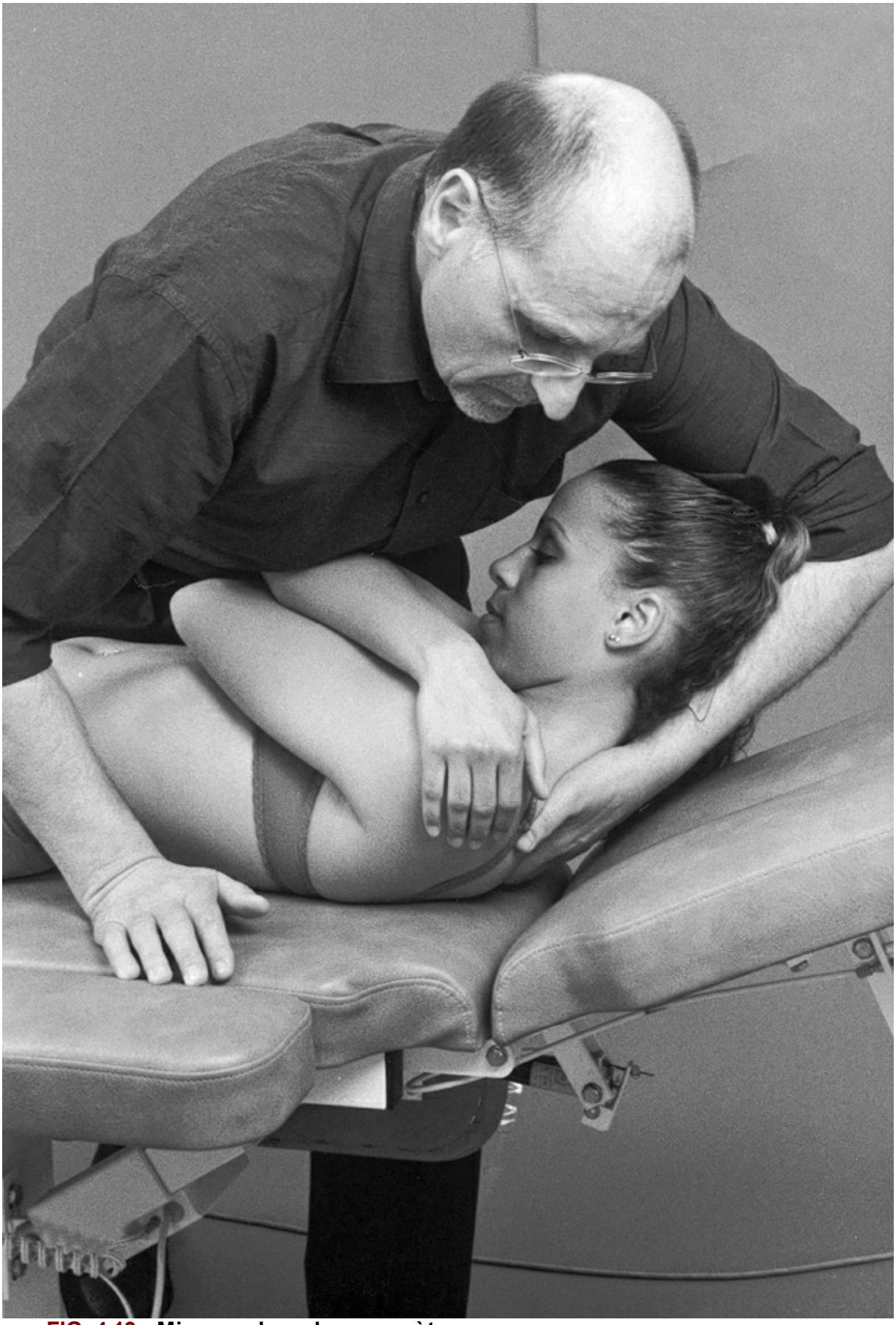

FIG. 4.19 **Mise en place des paramètres**

******ebook converter DEMO Watermarks*******

Mise en place du levier inférieur, 1er temps

La mise en place du levier supérieur est décrite figures 4.16 à 4.18.

- Les bras du sujet sont croisés de telle manière que l'épicondyle latéral du coude « supérieur » soit situé au niveau de la région à traiter.
- Le praticien demande au sujet de fléchir sa tête et glisse son avant-bras gauche le long de sa nuque et de son rachis cervical.
- La main droite du praticien s'appuie sur la table, pour se stabiliser et pour « soulager » le rachis lombal de celui-ci.

******ebook converter DEMO Watermarks*******

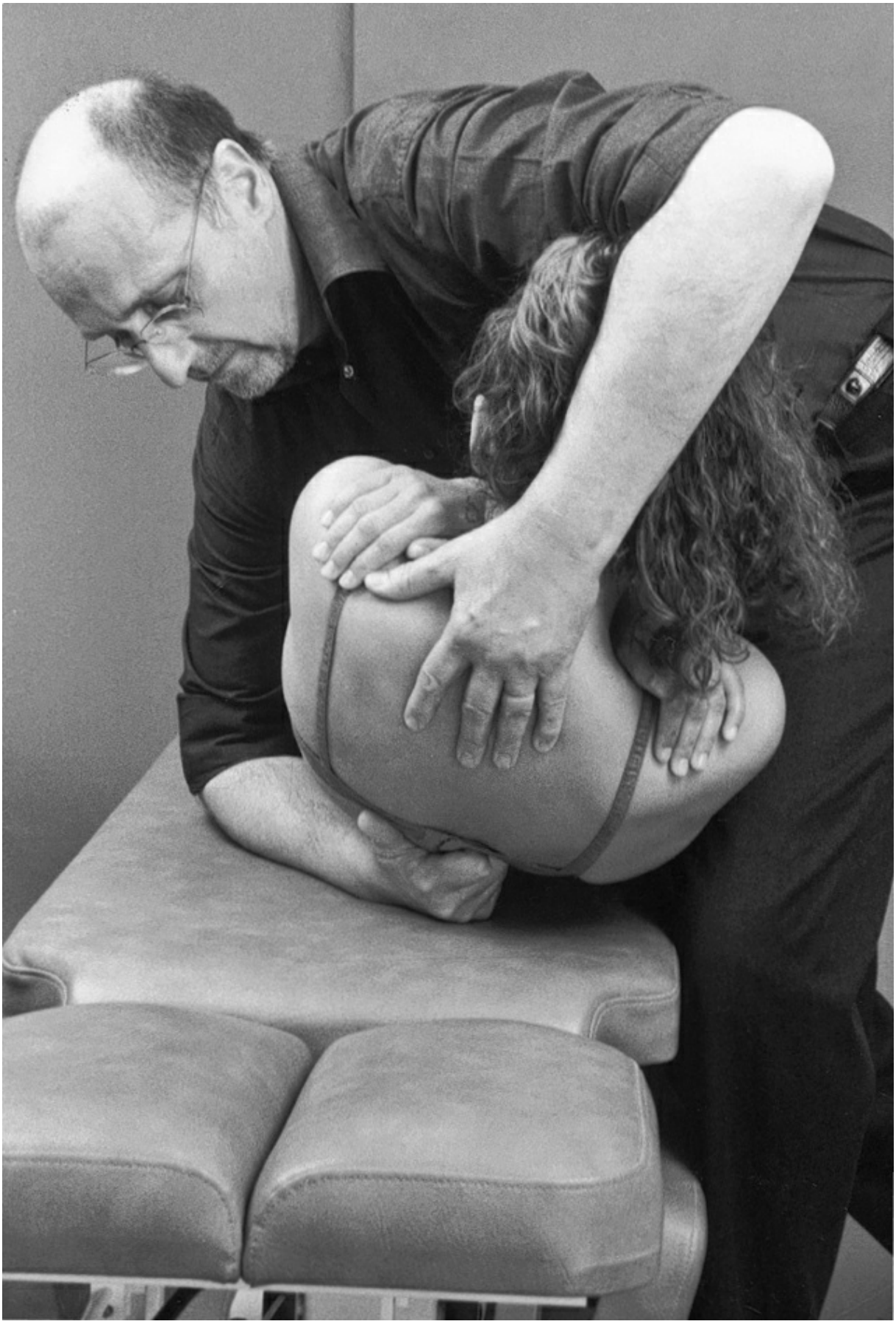

FIG. 4.20 **Mise en place du levier inférieur, 2e temps**

******ebook converter DEMO Watermarks*******

- Les trois derniers doigts (flexion de P1, P2 et P3) sont pliés ; l'index et le pouce sont détendus.
- La main du praticien est en déviation ulnaire (cubitale), son pouce se dirigeant vers le crâne du sujet.
- Le contact des processus transverses se fait sur la face dorsale de P2 et sur l'éminence thénar en fonction des morphologies respectives du sujet et du praticien.

Rachis thoracique inférieur

******ebook converter DEMO Watermarks*******



FIG. 4.21 **Mise en place du levier inférieur, 1er temps**

******ebook converter DEMO Watermarks*******

La mise en place du levier supérieur est décrite figures 4.16 à 4.18.

Le praticien augmente la flexion et l'inclinaison du tronc du sujet jusqu'à le poser sur son genou ou sa cuisse gauche afin de permettre à sa main droite de vérifier que l'action se passera au bon niveau (compter les vertèbres depuis C7).

******ebook converter DEMO Watermarks*******

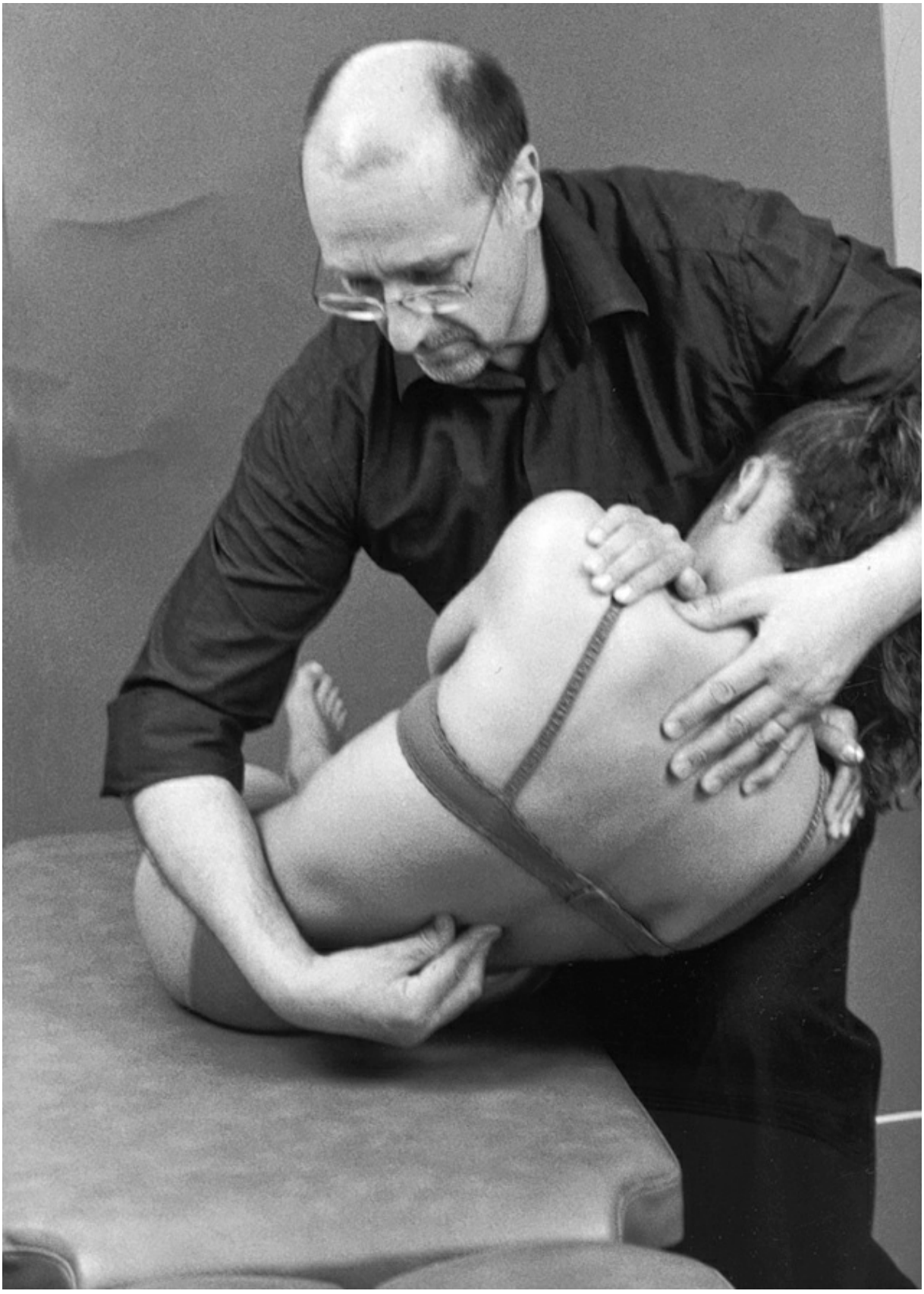

FIG. 4.22 **Mise en place du levier inférieur, 1er temps : autre vue**

La figure ci-contre montre les positions respectives du sujet et du

******ebook converter DEMO Watermarks*******

praticien, vues sous un autre angle.

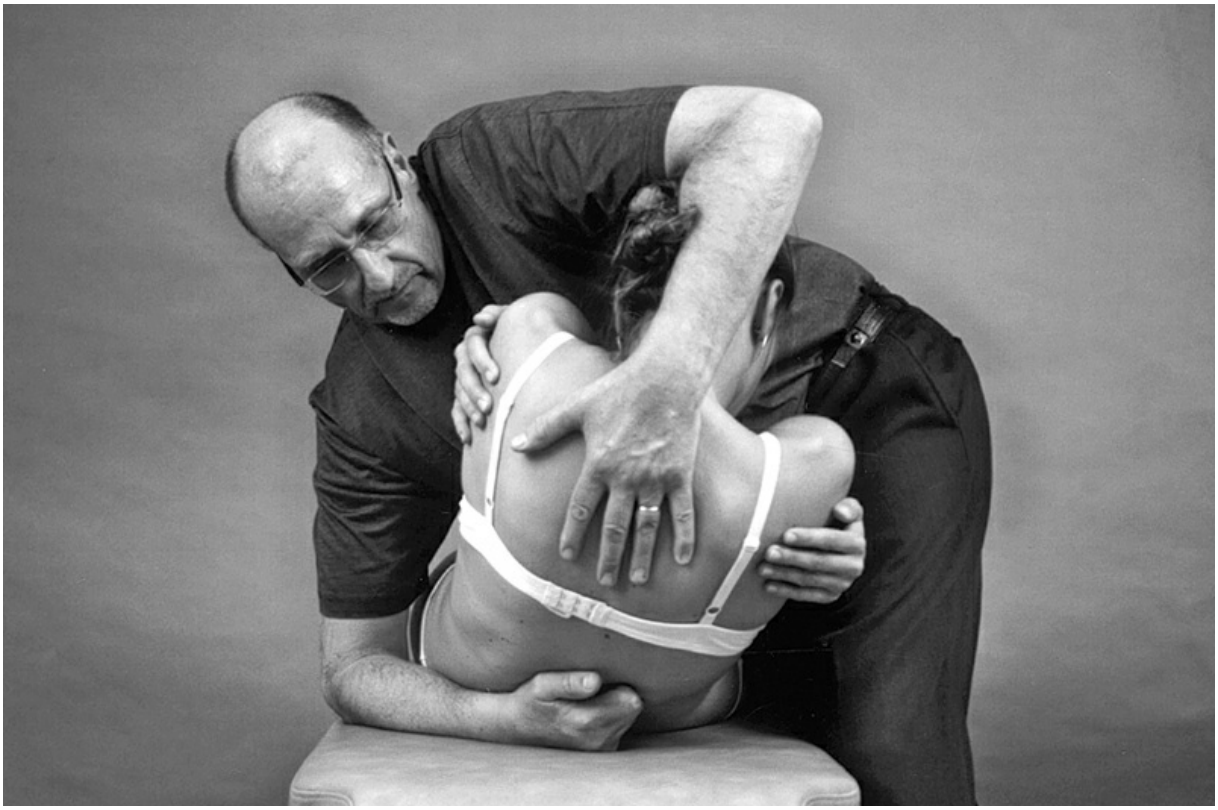

FIG. 4.23 Mise en place du levier inférieur, 2e temps

Le praticien prend appui avec son éminence thénar de la main droite sur la postériorité du processus transverse de la vertèbre à mobiliser.

Les troisième, quatrième et cinquième doigts repliés au niveau de la paume de la main viennent se positionner par l'intermédiaire de la face dorsale de la partie distale de la deuxième phalange sur les processus transverses controlatéraux des vertèbres sous-jacentes. Il faut veiller à positionner la main en inclinaison ulnaire (cubitale) en prenant soin de veiller à ce que le pouce soit dirigé vers le haut (direction crâniale).

Remarque : Si l'action correctrice se situe au niveau des vertèbres thoraciques basses, la mise en place du levier inférieur nécessite une majoration de la flexion du tronc pour atteindre le niveau souhaité.

******ebook converter DEMO Watermarks*******

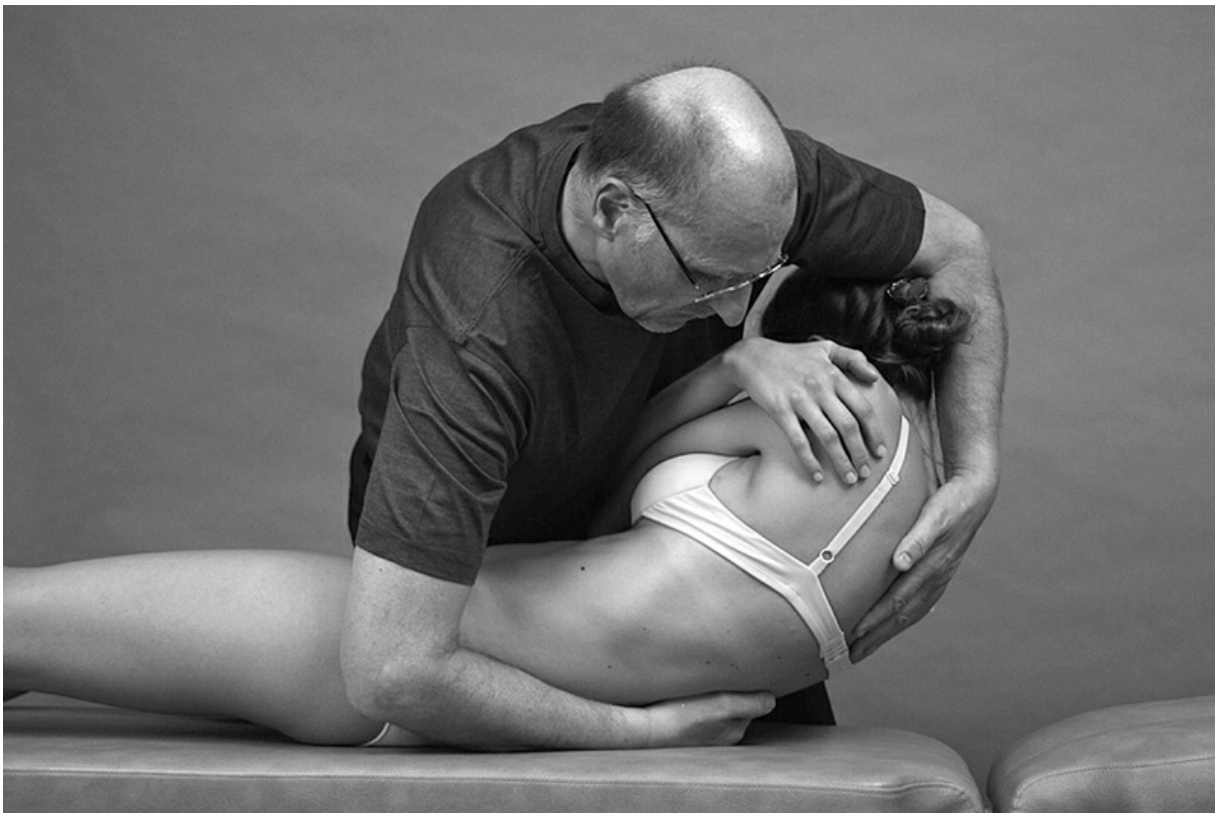

FIG. 4.24 **Mise en place du levier inférieur, 3e temps**

Le praticien « redéroule » le sujet sur la table tout en réglant les différents paramètres de rotation et d'inclinaison jusqu'au segment rachidien à traiter et jusqu'à ressentir la postériorité des processus transverses de la vertèbre à réharmoniser.

******ebook converter DEMO Watermarks*******



FIG. 4.25 **Mobilisation avec impulsion**

Dans le cas des vertèbres thoraciques basses ou moyennes, la mobilisation avec impulsion se fait soit en extension, soit en flexion de rachis et l'impulsion est portée de bas en haut et en direction de la table.

Pour une réduction optimale

Réduction dans le sens de l'extension du rachis (pour une vertèbre diagnostiquée en flexion)

Elle est réalisée par la simultanéité de trois mouvements exécutés au début de l'inspiration.

- Le praticien appuie d'avant en arrière et de bas en haut sur les coudes du sujet par l'intermédiaire de sa région abdominale haute.
- La main droite du praticien est placée sur la postériorité du processus transverse de la vertèbre à mobiliser et réalise un contre-appui à l'appui sur les coudes du sujet.

Remarque : Suivant les morphologies respectives du praticien et du sujet, le bras gauche du praticien relâche légèrement sa flexion pour pouvoir aller dans l'extension du rachis, mais il rajoute une composante de compression sur la tête du sujet par l'intermédiaire de ce même bras

******ebook converter DEMO Watermarks*******

gauche.

Réduction dans le sens de la flexion du rachis (pour une vertèbre diagnostiquée en extension)

Elle est réalisée par la simultanéité de trois mouvements exécutés à la fin de l'expiration.

- Le praticien appuie d'avant en arrière et de bas en haut sur les coudes du sujet par l'intermédiaire de sa région abdominale haute.
- La main droite du praticien est placée sur la postériorité du processus transverse de la vertèbre à mobiliser et réalise un contre-appui à l'appui sur les coudes du sujet.

Dans le même temps, la main gauche du praticien tracte dans l'axe et majore la flexion de la région thoracique.

Le praticien « repositionne » le levier supérieur par rapport au levier inférieur en fonction des paramètres diagnostiqués.

- Si la correction doit se faire en extension, le praticien relâche sa prise afin d'amener de l'extension au niveau souhaité via le levier supérieur.
- Si la technique doit se faire en flexion, elle est réalisée par une avancée du bassin du praticien tout en maintenant la cyphose du sujet.
- Par l'intermédiaire de l'action concomitante des deux leviers, supérieur et inférieur, le praticien cherche les paramètres d'inclinaisons et de rotations adéquats afin de réaliser la mobilisation avec impulsion.

Rachis thoracique supérieur

******ebook converter DEMO Watermarks*******

FIG. 4.26 **Mise en place des paramètres du levier supérieur, 1er temps**

Le praticien demande au sujet de croiser les bras sur les épaules ; il accompagne le mouvement à l'aide de sa main gauche.

******ebook converter DEMO Watermarks*******

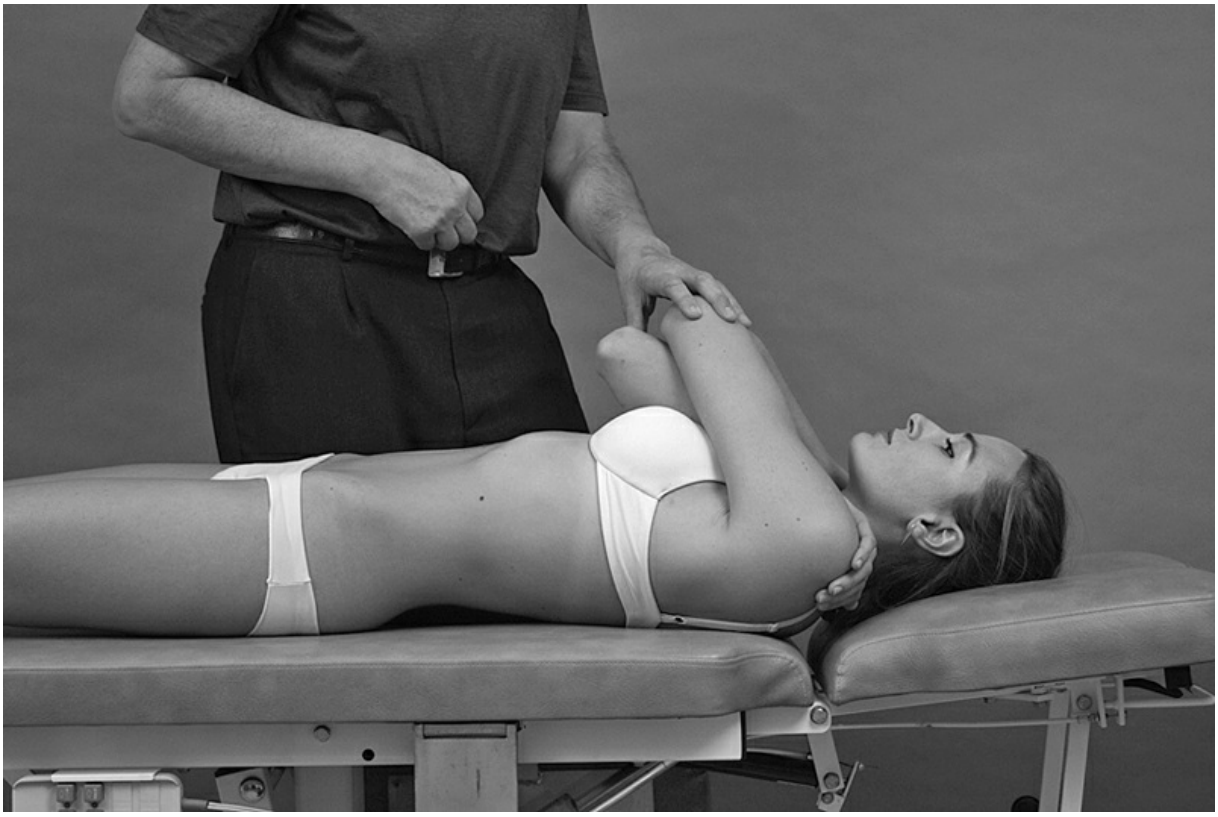

FIG. 4.27 **Mise en place des paramètres du levier supérieur, 2e temps**

À l'aide de sa main gauche, le praticien tracte légèrement les épaules du sujet vers le bas par l'intermédiaire des coudes de ce dernier. Il appuie d'avant en arrière par rapport au niveau choisi pour la réduction.

******ebook converter DEMO Watermarks*******

FIG. 4.28 **Mise en place des paramètres du levier inférieur, 1er temps**

Le praticien engage sa main gauche sur la partie haute du rachis thoracique. La main droite fléchit un peu plus la nuque du sujet pour amener le levier supérieur plus ou moins au niveau de la zone à mobiliser afin de réduire la restriction de mobilité.

******ebook converter DEMO Watermarks*******

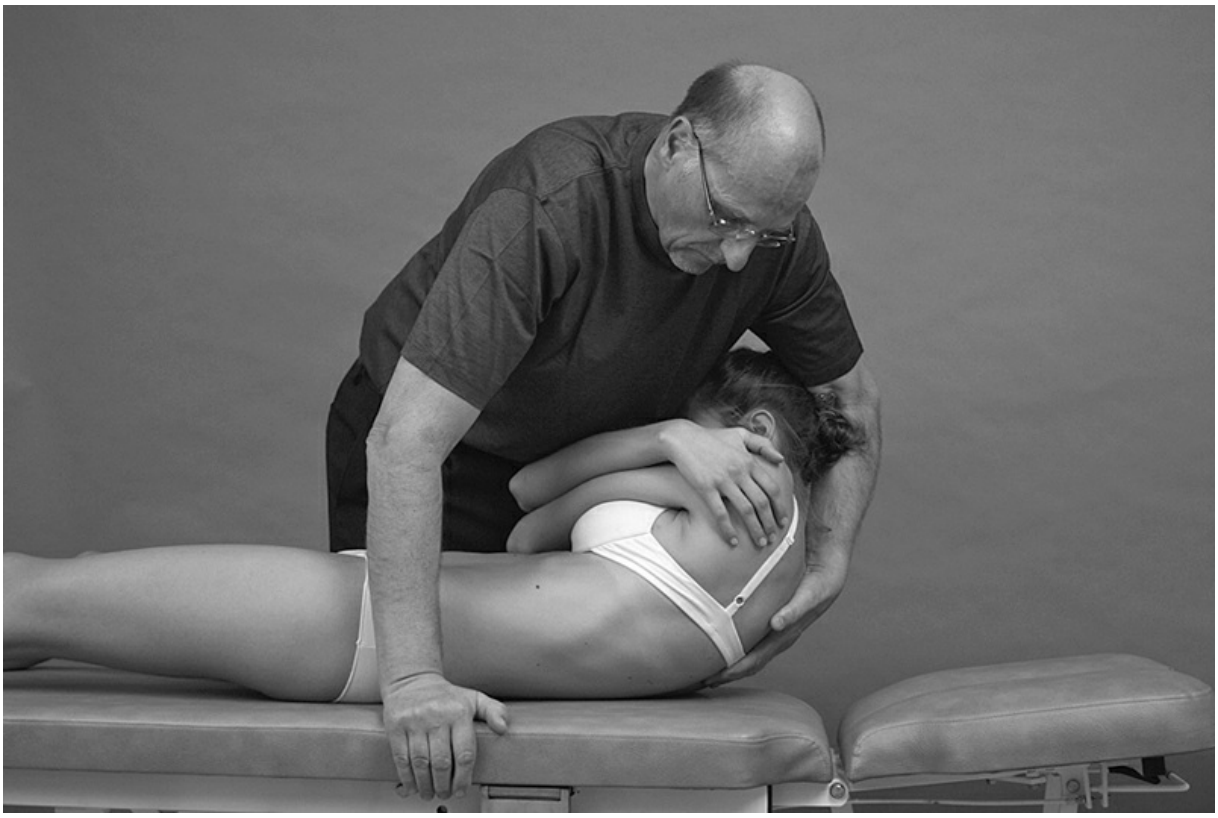

FIG. 4.29 **Mise en place des paramètres du levier inférieur, 2e temps**

Pour pouvoir soulever le sujet, le praticien prend appui sur la table à l'aide de sa main droite, pendant que sa main gauche, placée à la partie « haute » du rachis thoracique du sujet, soulève ce dernier.

Remarque : Le praticien doit veiller à prendre un deuxième appui contre le bord de la table à l'aide de sa cuisse gauche afin de préserver sa région lombale.

******ebook converter DEMO Watermarks*******

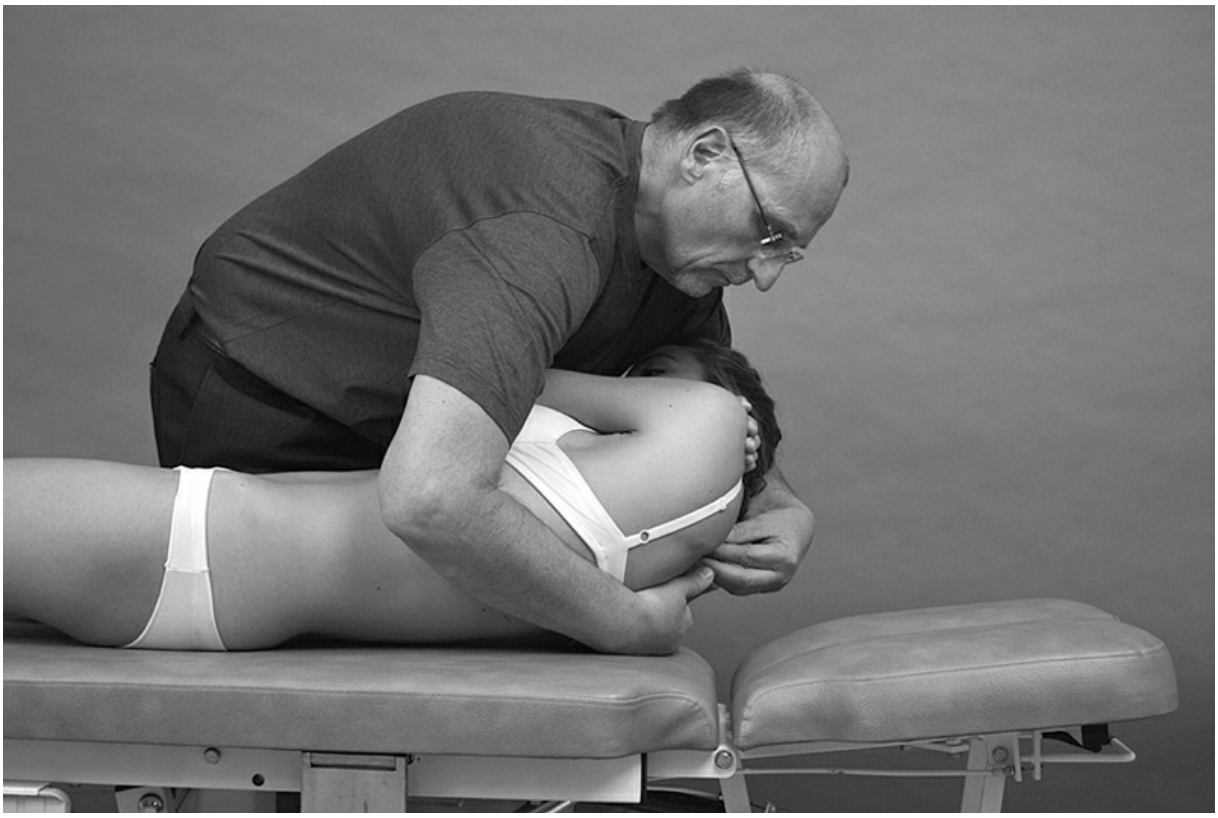

FIG. 4.30 **Mise en place des paramètres du levier inférieur, 3e temps**

Le praticien soulève le sujet de manière à poser le flanc droit de ce dernier sur sa cuisse gauche (voir aussi figure suivante), ce qui lui permettra de rechercher à l'aide de sa main droite le « bon niveau » par rapport à la technique de réduction choisie, tout en ayant sécurisé le sujet.

******ebook converter DEMO Watermarks*******

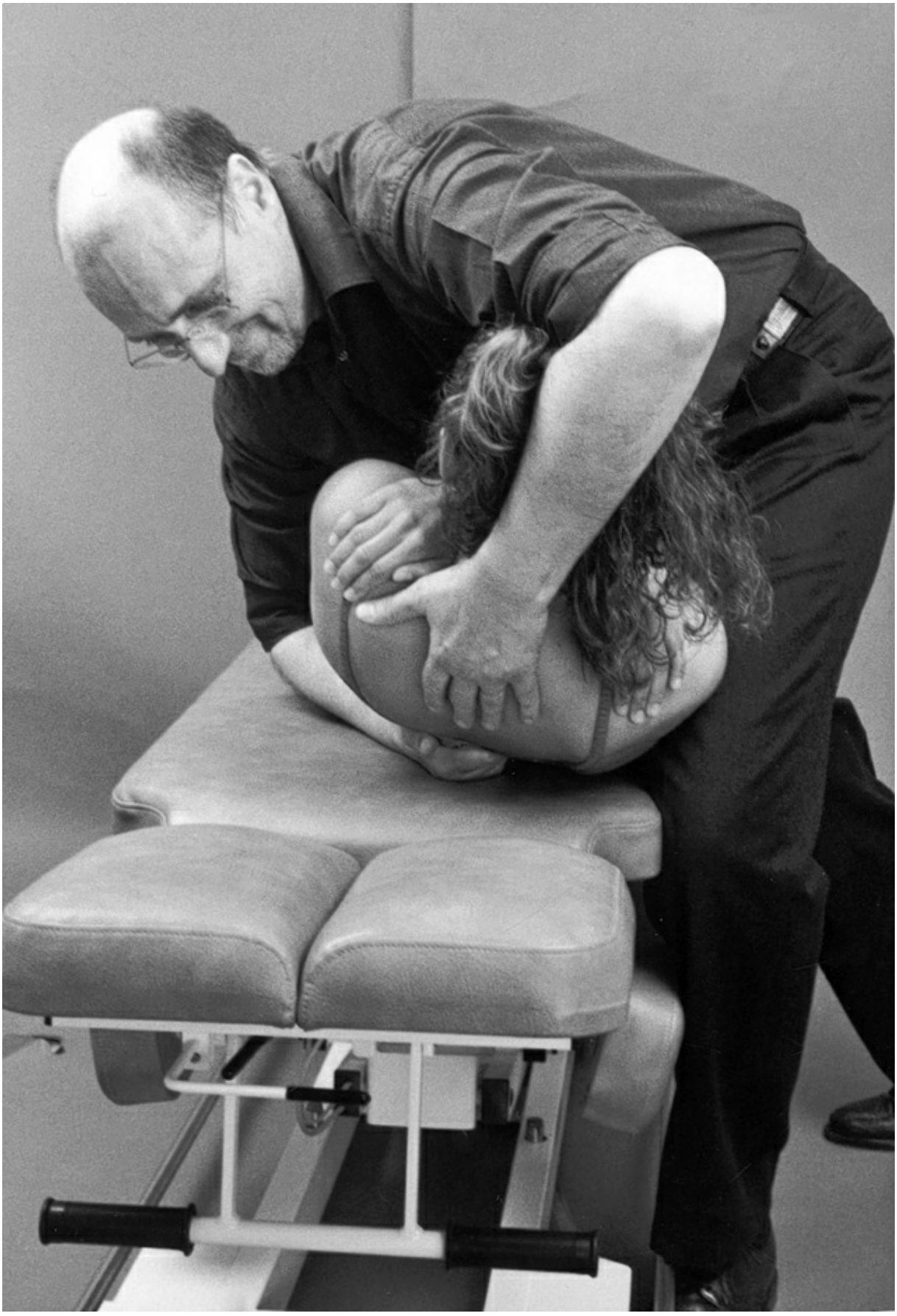

FIG. 4.31 **Mise en place des paramètres du levier inférieur, 4e temps**

******ebook converter DEMO Watermarks*******

Le praticien pose son coude droit sur la table de manière à amener le rachis du sujet dans l'axe de la table et à repérer le segment vertébral à mobiliser.

******ebook converter DEMO Watermarks*******

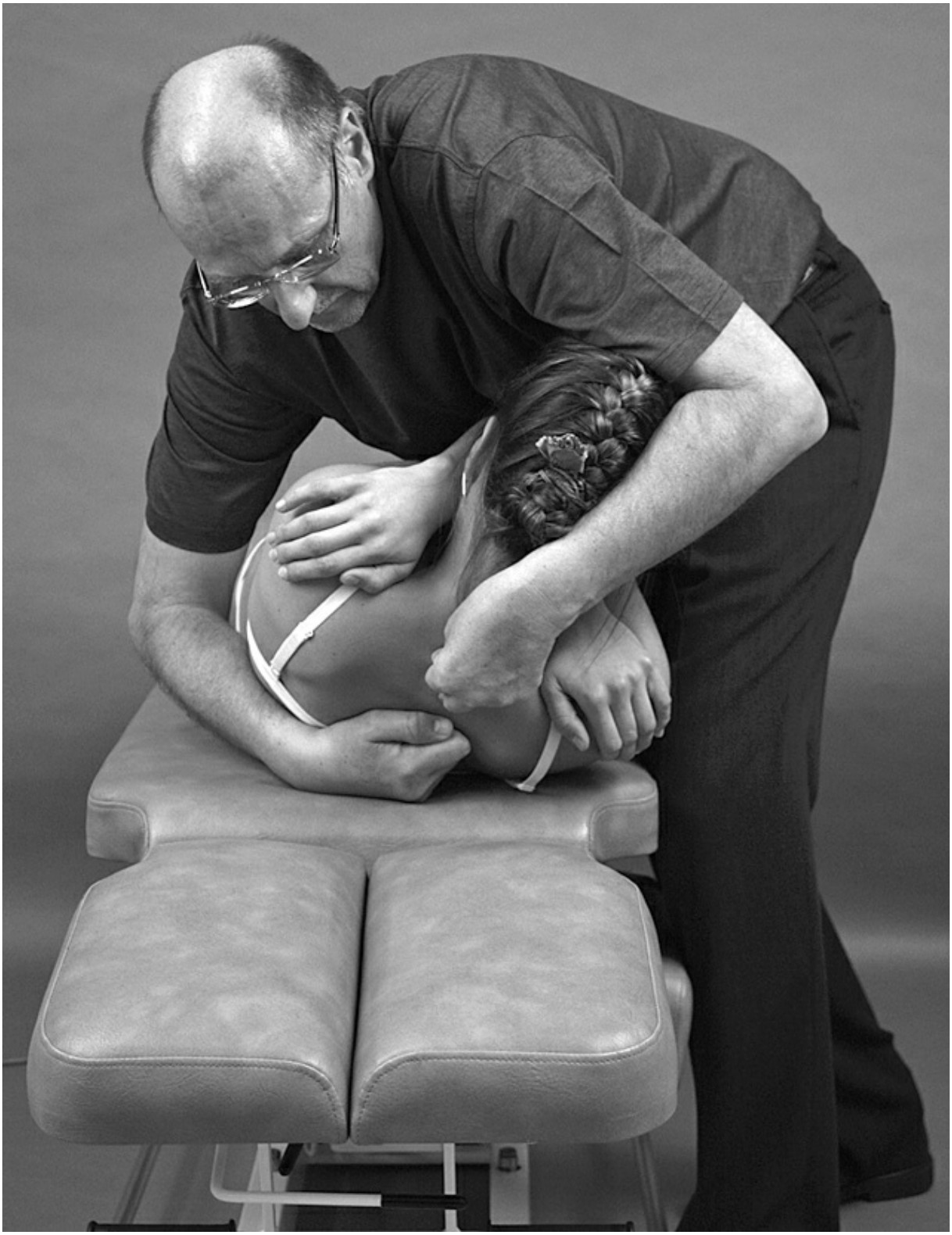

FIG. 4.32 **Mise en place des paramètres du levier inférieur, 5e temps Positionnement de la main gauche du praticien sur le processus transverse de la vertèbre à mobiliser**

L'éminence thénar de la main droite du praticien se positionne sur la postériorité du processus transverse gauche de la vertèbre à mobiliser

******ebook converter DEMO Watermarks*******

pendant que l'extrémité distale de la deuxième phalange de l'annulaire se positionne sur le processus transverse controlatéral de la vertèbre sous-jacente.

******ebook converter DEMO Watermarks*******

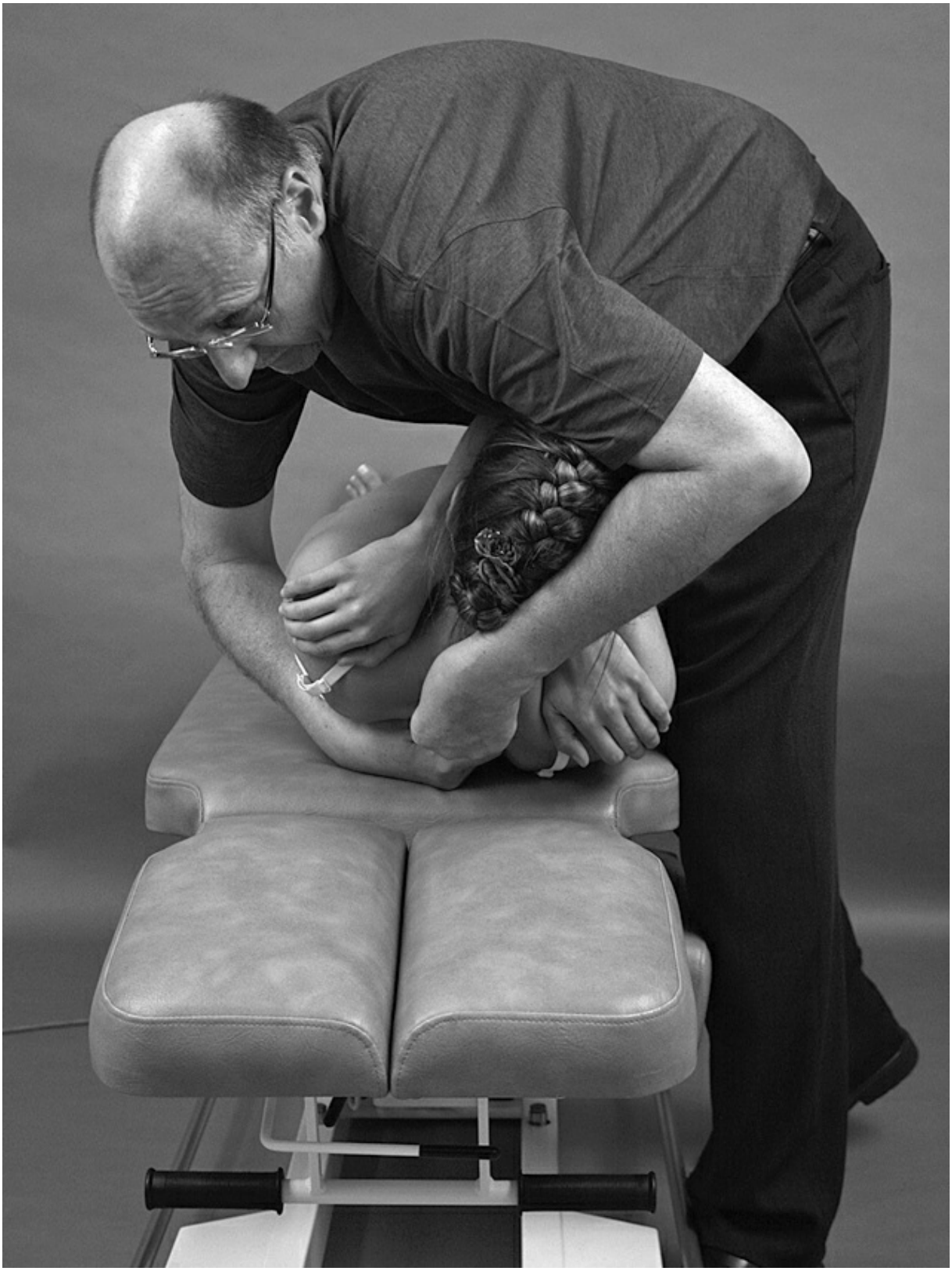

FIG. 4.33 **Mobilisation avec impulsion dans le sens de l'extension du rachis**

Le praticien règle le paramètre d'extension en relâchant légèrement la flexion du tronc du sujet tout en comprimant le levier supérieur contre le levier inférieur par l'intermédiaire de sa région abdominale haute.

******ebook converter DEMO Watermarks*******

L'impulsion se porte directement d'avant en arrière (en direction de la table).

Pour une réduction optimale

Mise en place des paramètres du levier inférieur

- Si le praticien déplace son corps vers la gauche du sujet, le rachis de ce dernier fait une rotation vers la gauche.
- Si le praticien déplace son corps vers la droite du sujet, il induit une rotation droite de l'étage rachidien choisi en fonction de la réduction à réaliser.

Le praticien utilise également son corps pour mettre en place le paramètre d'inclinaison :

- pour une inclinaison gauche, le praticien, tout en poussant légèrement dans l'axe de son avant-bras droit, avance son hémithorax droit et son épaule droite ;
- pour une inclinaison rachidienne droite, le praticien, tout en tractant dans l'axe de son avant-bras droit, pousse légèrement dans le même sens avec son hémithorax gauche.

Remarque : Ces deux mouvements du rachis (rotation et inclinaison) sont concomitants.

Mobilisation avec impulsion dans le sens de l'extension du rachis (pour une vertèbre diagnostiquée en flexion)

Le praticien demande au sujet d'inspirer. Dans un deuxième temps, le praticien accompagne l'expiration tout en affinant la mise en place des paramètres. Ce dernier redemande une inspiration au sujet et il porte de manière brève et sèche la mobilisation avec impulsion au début de l'inspiration (la vertèbre ayant tendance, au début de l'inspiration, à se mettre en extension, ce qui constitue une aide en plus pour la réalisation de la réduction).

Mobilisation avec impulsion dans le sens de la flexion du rachis (pour une vertèbre diagnostiquée en extension)

Le praticien demande au sujet d'inspirer la bouche ouverte (cela permet d'éviter, lorsque le praticien exécute sa mobilisation avec impulsion, que le sujet ne bloque la technique de réduction). Le praticien accompagne le sujet dans son expiration tout en affinant les paramètres et porte la mobilisation avec impulsion en fin d'expiration (la vertèbre ayant tendance, en fin

******ebook converter DEMO Watermarks*******

d'expiration, à se mettre en flexion : c'est donc une aide en plus pour la réalisation de la réduction).

Variante en fonction du sujet et du praticien

Le praticien détermine le segment rachidien à traiter à l'aide des coudes du sujet, et se place perpendiculairement aux coudes de ce dernier. Le praticien positionne la partie haute de sa région abdominale toujours perpendiculairement aux coudes du sujet. Avec sa main droite le praticien se glisse sous la scapula gauche du sujet, et il bascule légèrement ce dernier sur son côté droit, en lui demandant de fléchir légèrement la tête. Le praticien glisse son bras le long du rachis en soulevant la tête avec son coude, puis il redéplace son bassin pour l'amener parallèlement à la table en demandant au sujet de le suivre.

Principes de la technique en compression de poitrine (CDP)

La région thoracique est beaucoup moins dépendante des muscles que la zone cervicale ou lombale. Il y aura donc davantage de douleurs d'origine capsulo-ligamentaire que d'origine musculaire. Les articulations interapophysaires vont glisser d'avant en arrière. Le principe de la technique correctrice sera donc de fixer la vertèbre sous-jacente et de mobiliser la vertèbre sus-jacente, en prenant toujours en compte la flexion, l'extension et les translations en latéralité de ces vertèbres, car elles s'inclinent soit d'un côté soit de l'autre dès qu'il existe une restriction de mobilité en flexion ou en extension. Il est souhaitable que sujet et praticien respirent tous deux par la bouche pour éviter tout verrouillage du thorax.

Important

Il faut appliquer une force, via le thorax du sujet, qui respectera l'orientation des surfaces articulaires :

- plus on sera sur les vertèbres thoraciques « basses », plus on positionnera le sujet en flexion du tronc et plus la mobilisation en impulsion sera portée de bas en haut ;
- plus on sera sur les vertèbres thoraciques « hautes », plus on positionnera le sujet couché sur la table et plus la mobilisation en impulsion sera portée perpendiculaire à la table.

******ebook converter DEMO Watermarks*******

Pour réduire la restriction de mobilité thoracique – qu'elle soit haute, moyenne ou basse –, le praticien utilisera le bras de levier constitué par le croisement des bras du sujet sur sa poitrine.

Pour une réduction optimale

Ces indications valent pour une mobilisation en CDP (compression de poitrine) avec impulsion, que la technique s'adresse aux vertèbres ou aux articulations costo-vertébrales, portant sur chacun des temps expiratoire et inspiratoire de la respiration du sujet.

******ebook converter DEMO Watermarks*******

5

Les côtes

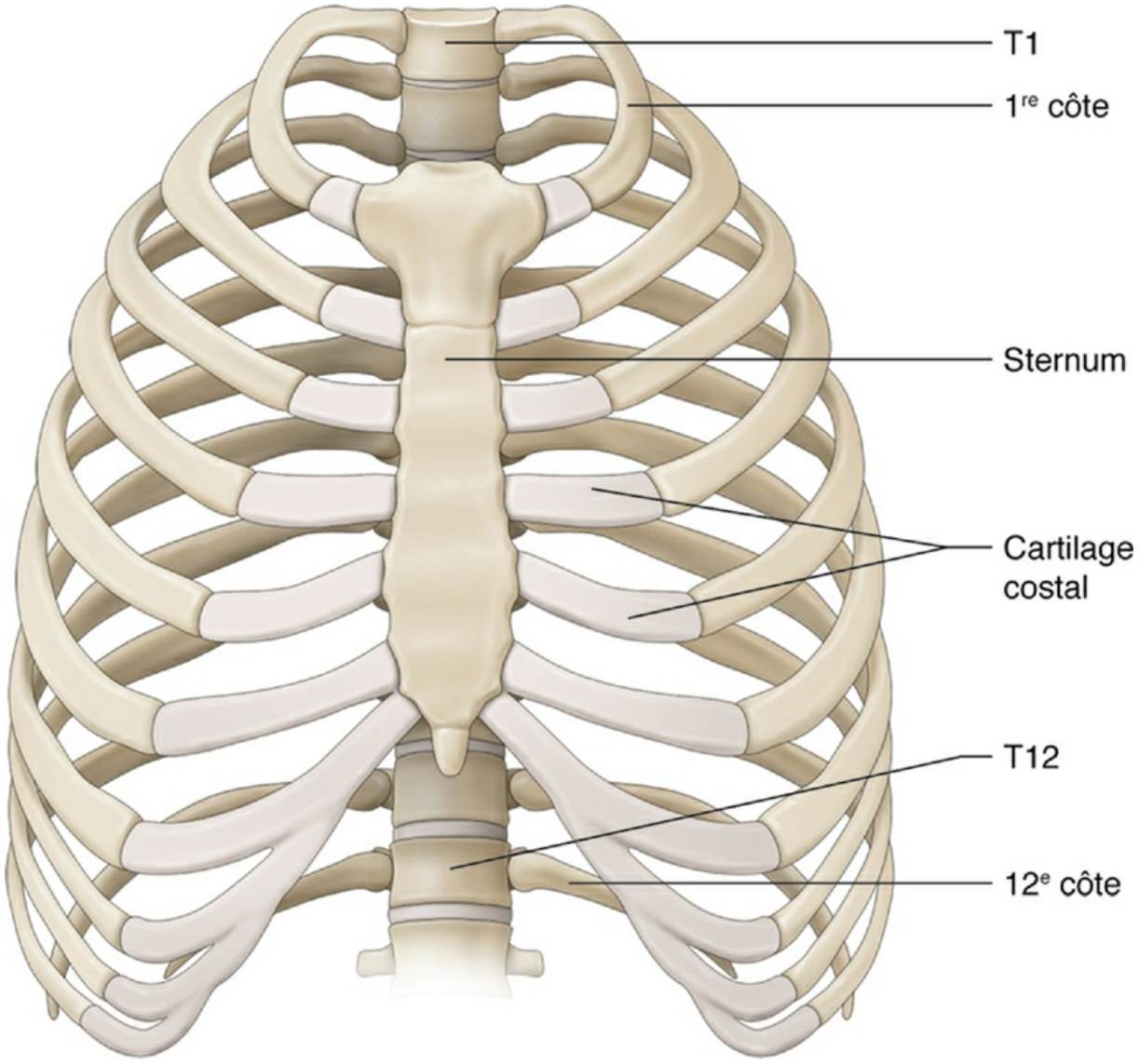

Guide des figures

******ebook converter DEMO Watermarks*******

Les tests	Fig. 5.1 à 5.13
Techniques de réduction	Fig. 5.14 à 5.27

Diagnostic

Causes

Causes directes

Causes traumatiques

Ce sont les suites de traumatismes liés aux activités sportives :

- golf ;
- tennis (faux mouvement pendant le service) ;
- arts martiaux (judo : les efforts en rotation) ;
- les cyclistes (chute) ;
- chocs entre skieurs.

Causes adaptatives et ergonomiques

Ce sont toutes les personnes travaillant avec les bras en l'air (comme les ouvriers du bâtiment : peintre, plâtrier), ou avec la tête et le tronc penchés en avant et légèrement en torsion (chirurgien, dentiste).

Également, les personnes travaillant sur ordinateur avec une position inadaptée.

Causes secondaires

- Tous les troubles statiques :
  - soit d'origine podologique ;
  - soit d'origine rachidienne (scoliose, attitude scoliotique, inversion des courbures).
- Les modifications fonctionnelles et structurelles liées :
  - à l'âge ;
  - aux prises de poids sur la région abdominale ;
  - à la grossesse (poids du fœtus sur l'abdomen, voire fœtus mal positionné) ;
  - aux maladies cardio-respiratoires.

À propos de l'examen clinique

Si, lors des tests activo-passifs, le sujet rapporte une gêne, une douleur ou

******ebook converter DEMO Watermarks*******

une restriction de mobilité :

- en flexion ou en extension, il est probable qu'il s'agisse une dysfonction de type primaire au niveau inter-apophysaire vertébral ;
- si ces problèmes surviennent davantage en rotation, la dysfonction sera plutôt d'origine costale (costo-vertébrale ou costo-transversaire) ;
- les tests « inspir-expir » mettent toujours en évidence la dysfonction de type costal associée ou non à la dysfonction de type inter-apophysaire vertébral ;
- les tests passifs (test tissulaire et rebond) et les tests spécifiques, décrits ci-après, feront la distinction entre les dysfonctions portant sur les articulations interapophysaires vertébrales et costo-transversaires.

Important

Ce chapitre de l'ouvrage s'intéresse aux dysfonctions des côtes. Toute mobilisation avec impulsion doit être précédée d'un diagnostic d'exclusion éliminant toute contre-indication aux techniques de réduction.

À retenir avant réduction

Concernant les articulations costo-transversaires et costo-vertébrales, deux grands principes doivent être respectés avant toute mobilisation avec impulsion, lorsque l'on souhaite appliquer une technique de réduction en position assise.

- Lorsque le praticien réalise une technique de réduction en flexion de rachis, il fait exécuter au sujet une inclinaison et une rotation homolatérale du rachis du côté de la restriction de mobilité.
- Lorsque le praticien réalise une technique de réduction en extension du rachis, il fait exécuter au sujet une inclinaison du côté de la restriction de mobilité et une rotation controlatérale.

Les tests

Les tests activo-passifs

Le lecteur se reportera au chapitre *Le rachis thoracique* pour la réalisation des tests activo-passifs.

Les tests passifs

******ebook converter DEMO Watermarks*******

Ce sont le test du rebond et le test tissulaire, qui doivent être réalisés dans cet ordre.

Test du rebond (fig. 5.1 à 5.6)

- Il permet de mettre en évidence une éventuelle « rigidité » et/ou douleur et précise l'étage costo-vertébral concerné.
- Il permet également de confirmer ou d'infirmer ce qu'ont détecté les tests activo-passifs.

Test tissulaire (fig. 5.6 et 5.7)

- Il peut confirmer ou infirmer les tests activo-passifs et le test du rebond, mais c'est son résultat qui prédomine.

Remarque : Le test tissulaire se situe entre la plainte formulée par le sujet, et la mise en évidence du problème, réalisée par le praticien. Si le praticien respecte « le sens des tissus », il est à peu près certain de respecter le sens de la « non-douleur » dans la mobilisation avec impulsion.

Test du rebond

******ebook converter DEMO Watermarks*******

FIG. 5.1 **Position du sujet**

Le sujet est assis sur la table, pieds à plat au sol ou creux poplités bien

******ebook converter DEMO Watermarks*******

calés contre le rebord de la table, rachis lombal en lordose physiologique.

Le sujet empaume son épaule droite avec sa main gauche et son hémithorax gauche avec sa main droite.

******ebook converter DEMO Watermarks*******

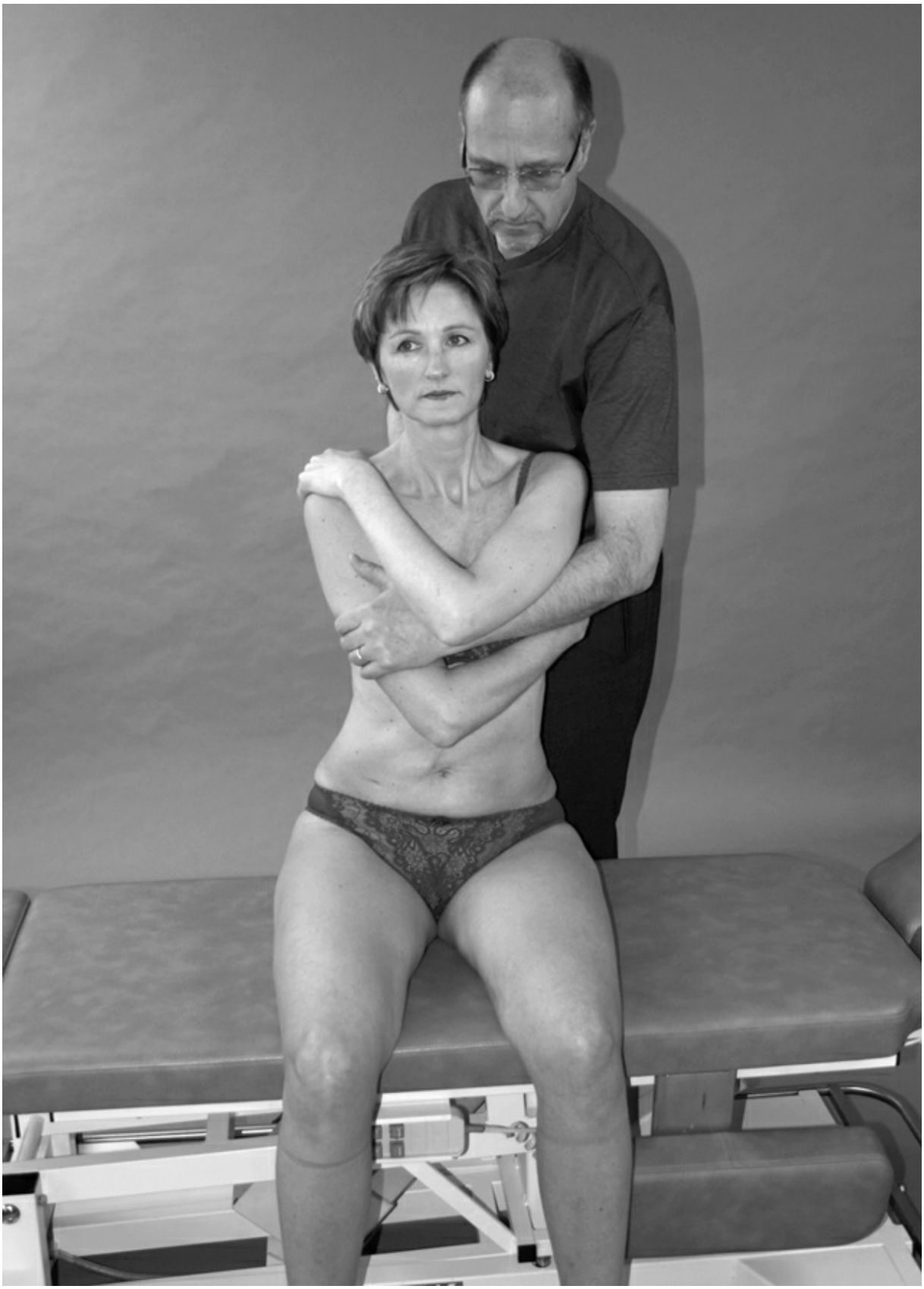

FIG. 5.2 **Position du praticien**

Si c'est, par exemple, le côté droit du sujet qui est testé, le praticien place

******ebook converter DEMO Watermarks*******

son avant-bras gauche entre, ou par-dessus les bras croisés du sujet (selon les morphologies respectives du sujet et du praticien), et vient empaumer avec sa main gauche le bras droit du sujet au niveau du V deltoïdien (tubérosité deltoïdienne) et plaque son hémithorax gauche sur l'épaule gauche du sujet pour faire corps avec lui.

******ebook converter DEMO Watermarks*******

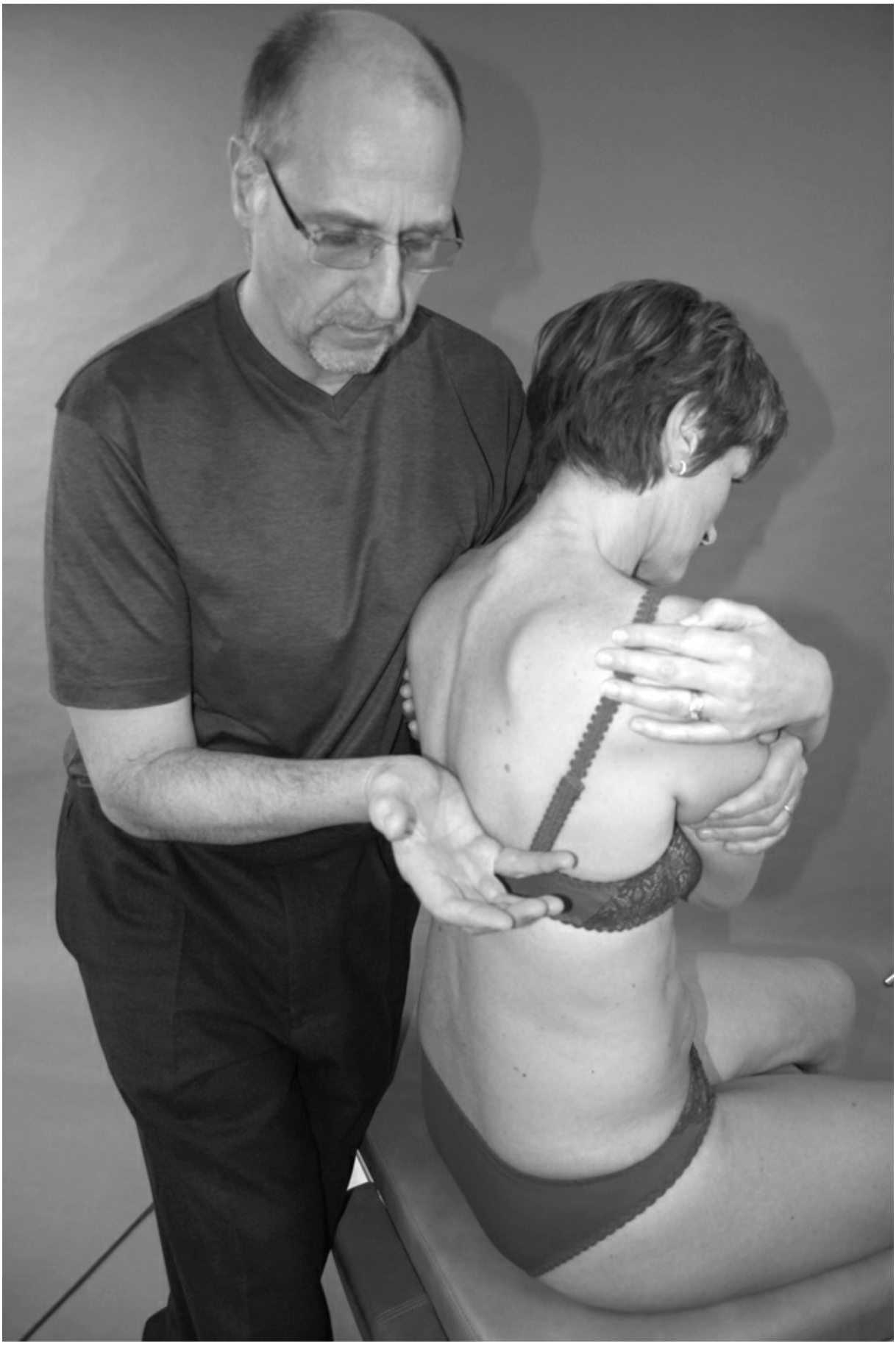

******ebook converter DEMO Watermarks*******

FIG. 5.3 Position de la main du praticien

Le poignet est en extension et en légère inclinaison radiale, et la paume de la main est dirigée vers le haut. Ainsi positionnée, la main se place sur l'arc postérieur (entre le processus transverse et l'arc costal) de la côte que l'on souhaite tester.

Exemple : s'il s'agit de tester K7, cela concerne les 6e et 7e vertèbres thoraciques.

******ebook converter DEMO Watermarks*******

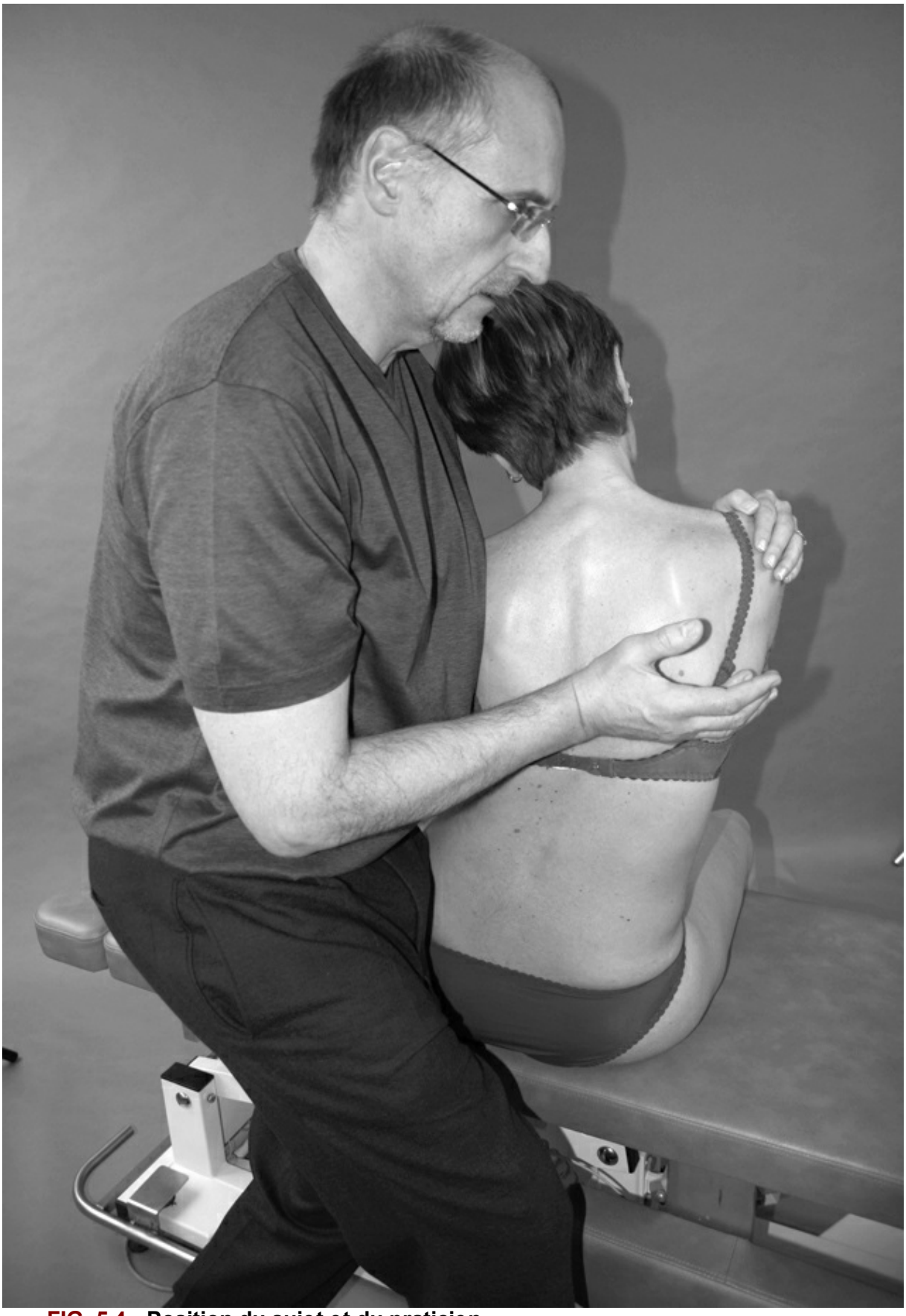

FIG. 5.4 **Position du sujet et du praticien**
Exécution du test (A)

******ebook converter DEMO Watermarks*******

Le praticien induit une légère inclinaison gauche pour que les vertèbres concernées se translatent légèrement du côté droit (translation perçue par le praticien par l'intermédiaire de l'éminence hypothénar de sa main gauche dans la situation décrite ici).

******ebook converter DEMO Watermarks*******

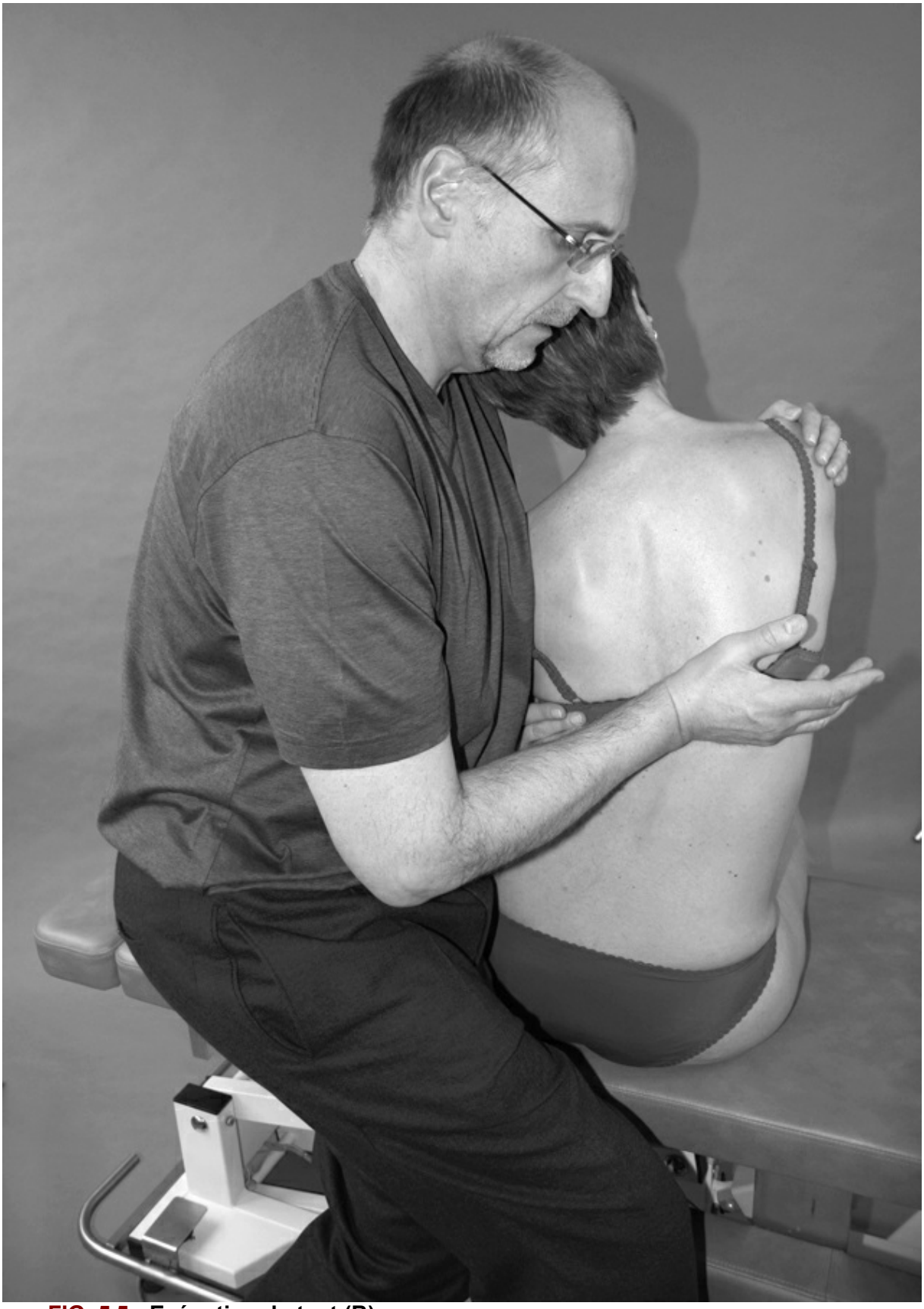

FIG. 5.5 **Exécution du test (B)**

À partir du mouvement amorcé sur la figure 5.4 et ce mouvement ayant été

******ebook converter DEMO Watermarks*******

épuisé, il s'agit de déterminer s'il y a ou non présence de rebond. À cette fin, le praticien pousse et essaye d'aller plus loin dans le mouvement, selon la plasticité du sujet, et il apprécie la qualité de ce qu'il perçoit. Cette appréciation est comparative : avec les étages sus- et sous-jacents, et avec le côté controlatéral.

Important
Ce test permet de déterminer le niveau, l'étage costo-vertébral qui est en restriction de mobilité.

Test tissulaire

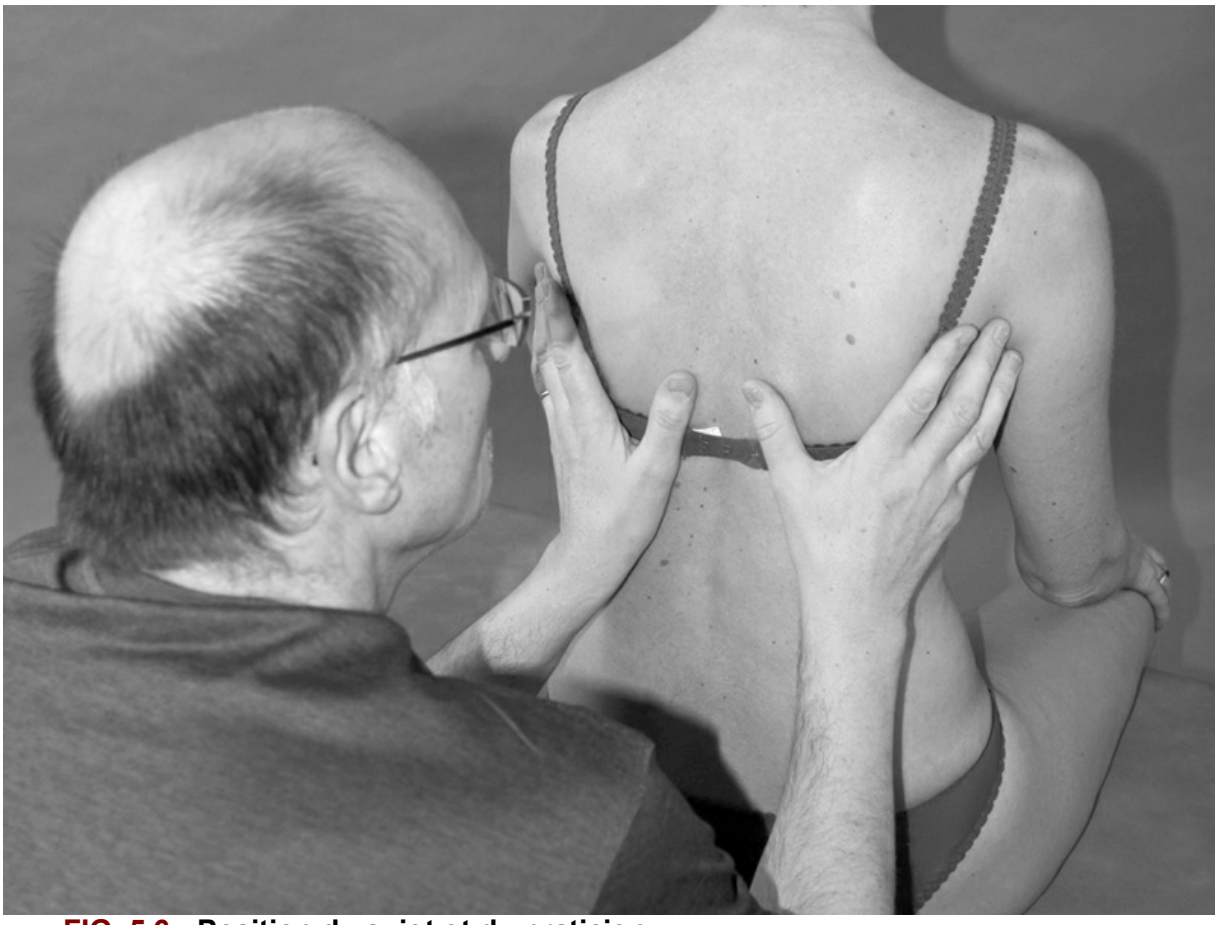

FIG. 5.6 Position du sujet et du praticien
Mise en place des paramètres

Le sujet est assis les pieds à plat au sol (pour une table basse) ou creux polités bien calés contre le rebord de la table (pour une table haute), les mains sur ses genoux ; le rachis est en position neutre, de référence. Le

******ebook converter DEMO Watermarks*******

praticien est soit debout, soit assis derrière le sujet selon leurs morphologies respectives, et selon le niveau à tester.

Le praticien pose ses deux mains ouvertes à plat au niveau de l'étage à tester. Les pouces se posent au voisinage des arcs costaux.

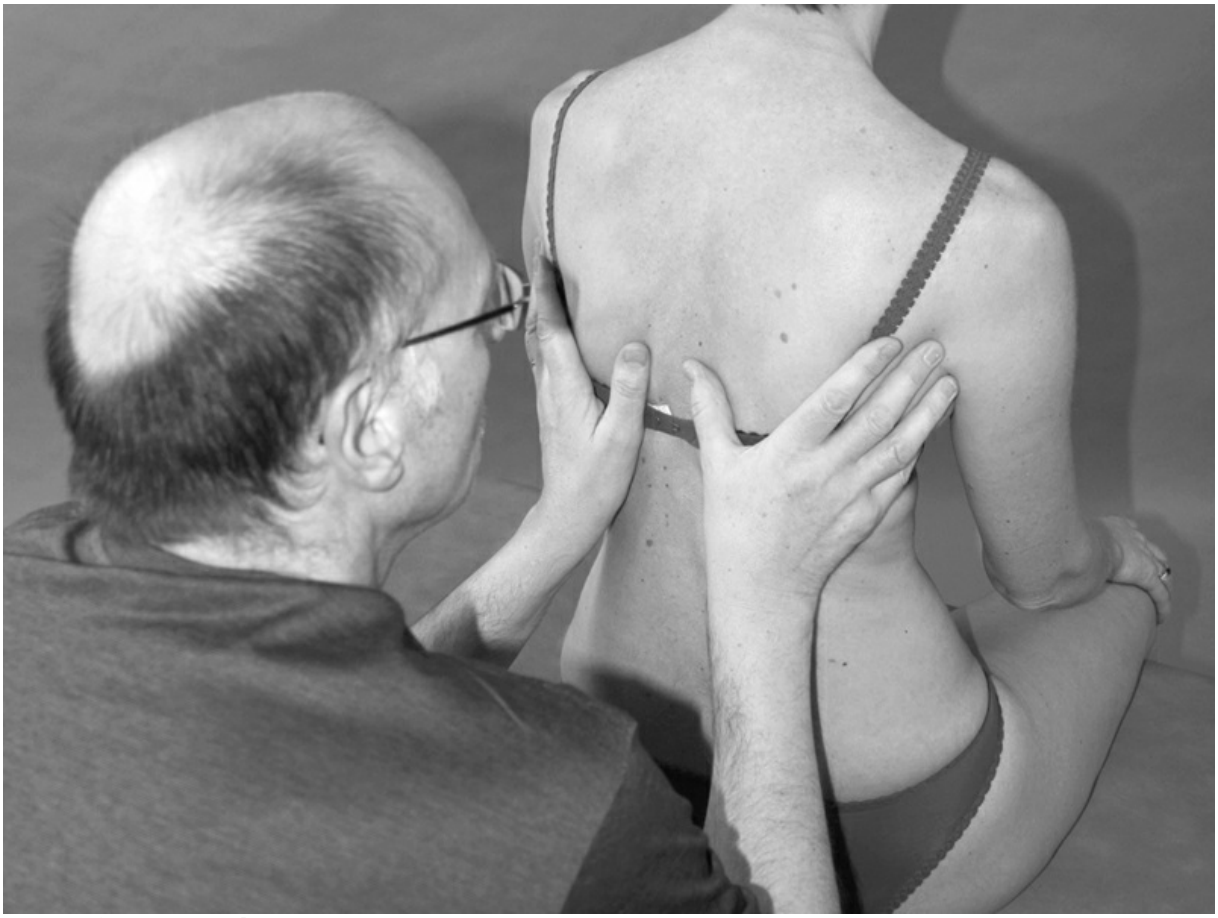

FIG. 5.7 Exécution du test

Le praticien note le « sens facilité des tissus » (voir la *Remarque* ci-dessous) sur la respiration du sujet (c'est-à-dire plutôt en « inspir » ou en « expir »), et le côté qui se déplace d'abord. Le praticien accompagne ces mouvements en augmentant le glissement des tissus.

Remarque : Le test tissulaire, au travers du « sens facilité » des tissus – qui est en général celui de la « non-douleur » –, donne la direction et le sens du geste correctif.

Les tests spécifiques

Ces tests permettent au praticien de mettre sur pied la technique de mobilisation avec impulsion. Le résultat de ces tests permet en effet

******ebook converter DEMO Watermarks*******

d’évaluer dans quelle direction, dans quel sens et contre quelle résistance le praticien portera sa mobilisation avec impulsion.

FIG. 5.8 Mise en place des paramètres
Position particulière de la main du praticien qui se pose sur l’arc costal postérieur de la côte

******ebook converter DEMO Watermarks*******

Cette dernière se pose de chaque côté du rachis entre le processus transverse de la vertèbre et l'angle costal, dans la position suivante :

- extension et abduction du pouce ;
- index : extension de la première phalange et flexion des deuxième et troisième phalanges ;
- flexion des trois derniers doigts (majeur, annulaire et auriculaire) ;
- pronation et légère déviation ulnaire (cubitale) de la main.

FIG. 5.9 Extension du rachis
Positionnement de la main du praticien sur la cage thoracique du sujet
Gros plan sur le positionnement particulier des doigts

La main du praticien prend contact avec la cage thoracique du sujet sur les arcs postérieurs des deux côtes (entre le processus transverse et l'angle costal) appartenant à l'étage costal que l'on souhaite tester. Le test se pratique sur les côtes (de K2 à K10) et il est comparatif avec l'autre côté.

Le praticien place son pouce sur l'arc postérieur d'une côte d'un hémithorax et l'index replié se place sur l'arc postérieur de la côte controlatérale.

******ebook converter DEMO Watermarks*******

FIG. 5.10 **Positionnement de la main du praticien sur la cage thoracique du sujet**

******ebook converter DEMO Watermarks*******

Autre vue

Le praticien place son avant-bras perpendiculaire au thorax du sujet (le coude étant à 90° de flexion). Il prend contact avec les deux arcs postérieurs (entre le processus transverse et l'angle costal) des deux côtes de même niveau situées de part et d'autre du rachis.

******ebook converter DEMO Watermarks*******

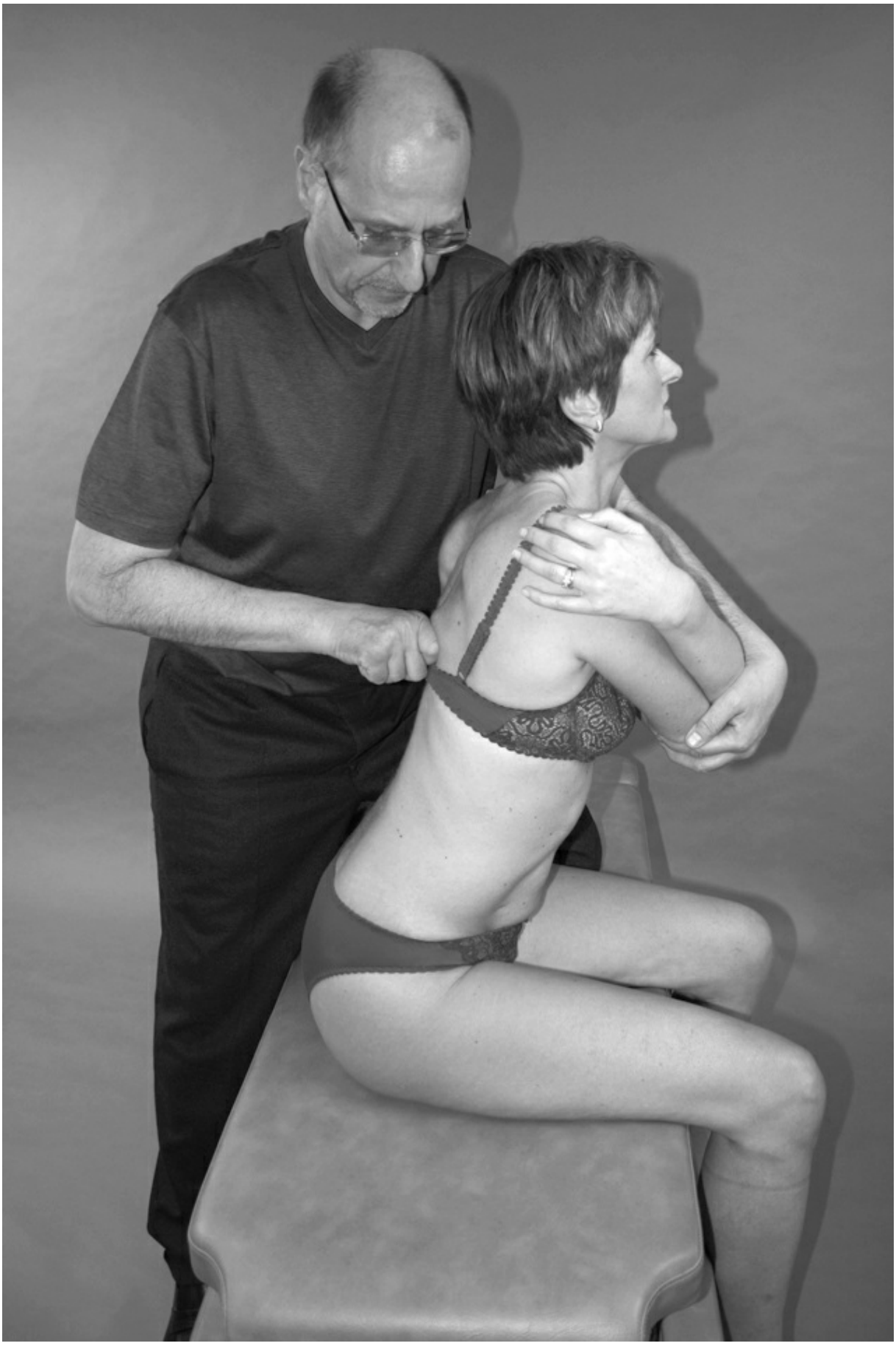

******ebook converter DEMO Watermarks*******

FIG. 5.11 **Exécution du test**

Le praticien demande au sujet d'amener son rachis en extension (dans un deuxième temps il l'amènera en flexion, voir fig. 5.13). Cela a pour conséquence d'amener la tête costale et l'arc costal postérieur des deux côtes au même niveau en avant et en dedans.

Important

Dans un premier temps, c'est le sujet qui fait le mouvement d'extension de rachis, dans un deuxième temps, le sujet se « relâche ». Le praticien, tout en maintenant la position, exécute le test.

Le test est répété sur tous les arcs costaux postérieurs, de K2 à K10.

Le praticien, à l'aide de sa main posée sur les deux arcs costaux postérieurs de chaque côté du rachis, note région par région toute anomalie perçue sous ses doigts : une éventuelle asymétrie sur un étage, par exemple, avec, d'un côté, un arc costal postérieur qui ne semble pas « aller » en avant et en dedans au cours de l'extension du rachis.

Remarque : Pour donner toute leur efficacité à ces tests, il faut demander au sujet de se relâcher dès que les coudes sont amenés :

- dans le cadre de l'extension : en arrière et en haut (fig. 5.11),
- dans le cadre de la flexion : en bas et en arrière (fig. 5.13).

Ceci, d'une part, pour être plus précis dans la recherche de l'étage à corriger, et d'autre part afin d'apprécier la qualité de ces mouvements testés.

******ebook converter DEMO Watermarks*******

FIG. 5.12 Flexion du rachis
Position du sujet et du praticien
Positionnement des mains du praticien

Les positions respectives du sujet et du praticien sont identiques à celles décrites pour le test précédent (voir fig. 5.9 et 5.10).

Le praticien place son avant-bras perpendiculaire au thorax du sujet (le coude à 90°), prend contact avec l'arc postérieur de la côte (entre le processus transverse et l'arc costal) et suit le mouvement des côtes lorsque le sujet se met en flexion (voir fig. 5.13).

******ebook converter DEMO Watermarks*******

FIG. 5.13 **Exécution du test**

******ebook converter DEMO Watermarks*******

Le praticien demande au sujet d'amener son rachis en flexion (après l'avoir amené préalablement en extension, voir fig. 5.11), ce qui a pour conséquence d'amener la tête costale et l'arc costal postérieur des deux côtes d'un même niveau en arrière et en dehors.

Dans cette position, le praticien comprime les coudes du sujet contre son thorax et lui demande une inspiration tout en empêchant l'expansion antérieure de la cage thoracique. Le praticien perçoit à l'aide de sa main droite la symétrie ou la dissymétrie du mouvement costal postérieur.

Important

C'est le sujet qui fait le mouvement de flexion du rachis, puis il se « relâche ».

Le test est répété sur tous les arcs costaux postérieurs de K2 à K10 où le test de rebond est positif.

Le praticien, à l'aide de sa main posée sur les deux arcs costaux postérieurs de chaque côté du rachis, note région par région toute anomalie perçue sous ses doigts : par exemple une éventuelle asymétrie sur un étage, avec, d'un côté, un arc costal postérieur qui ne semble pas « aller » en arrière et en dehors au cours de la flexion du rachis.

Analyse et conclusions du test de flexion-extension

Le praticien compare les résultats pour chaque étage costal entre la flexion et l'extension, et note pour chacun d'eux la présence ou non d'une région asymétrique.

C'est la corrélation entre le comportement antéro-médial et postéro-latéral d'une côte lors du test de flexion-extension et la gêne ou la douleur exprimées par le sujet qui nous permet le diagnostic d'une dysfonction costale.

Exemple

Si au cours du test en extension de rachis, l'arc costal postérieur gauche d'une côte « va » bien en position antérieure et médiale, alors que l'arc costal postérieur droit de la côte controlatérale « reste » plus en arrière et en dehors (c'est-à-dire davantage en position postéro-latérale), il faudra comparer ce résultat avec le test exécuté en flexion.

Conclusions

******ebook converter DEMO Watermarks*******

À partir de là il existe trois cas de figure :

1. Si, au cours du test comparatif exécuté en flexion, l'arc costal postérieur gauche d'une côte (par exemple) reste en position antérieure et médiale comme dans le test exécuté en extension, il est alors considéré comme étant en dysfonction antéro-médiale à gauche.
2. Si au cours du test comparatif exécuté en extension, l'arc costal postérieur gauche d'une côte (par exemple) reste en position postérieure et latérale comme dans le test exécuté en flexion, il est alors considéré comme étant en dysfonction postéro-latérale à gauche.
3. Il est possible d'être en présence d'une dysfonction antéro-médiale à gauche et d'une dysfonction postéro-latérale à droite (par exemple) qui nécessiteront pour chacune des deux dysfonctions une technique spécifique.

Techniques de réduction

Préambule

Les techniques de réduction sont utilisées sur les côtes K2 à K10. En principe, le praticien exécute une technique dite en compression de poitrine (CDP) sur les dysfonctions costo-vertébrales en restriction de mobilité et si après l'exécution de la technique de réduction, le sujet signale une gêne encore présente le praticien peut raisonnablement penser qu'une dysfonction costo-transversaire peut encore être présente.

Sur l'étage déterminé par le test du rebond, le praticien réalisera les tests spécifiques qui détermineront :

- 1er cas : une restriction de mobilité portant plutôt sur les côtes (gêne ou douleur en rotation) ;
- 2e cas : une restriction de mobilité sur une vertèbre (une gêne ou une douleur à la flexion ou à l'extension).

Dans le 1er cas : technique en compression de poitrine (CDP), voir *Le rachis thoracique*.

Dans le 2e cas : technique en compression de poitrine (CDP) avec une main placée de manière à agir en même temps sur la vertèbre et sur le côté (fig. 5.14).

S'il persiste une gêne, une douleur ou une restriction de mobilité, à l'inclinaison ou à la rotation du rachis, le praticien effectuera une technique de réduction qui portera plutôt sur les articulations costo-transversaires.

******ebook converter DEMO Watermarks*******

Important

Noter que les techniques s'adressant plutôt aux articulations costo-transversaires sont des techniques exécutées en position assise.

Si, dans les tests de mobilité, le praticien met en évidence une facilitation de mouvement en flexion ou en extension, la réduction de la restriction de mobilité portant sur l'articulation costo-transversaire devra se faire à partir d'une position assise en flexion ou en extension du rachis.

Remarque : La différence entre une technique dite en compression de poitrine (CDP) agissant plutôt sur les articulations costo-vertébrales, et une technique réalisée en position assise, agissant plutôt sur les articulations costo-transversaires, est la suivante :

- en technique dite en CDP, la translation se fait du côté à traiter, car le praticien porte l'impulsion en flexion ou en extension du rachis du sujet ;
- en technique assise la translation se fait du côté opposé à la région à traiter, car l'impulsion portée par le praticien se fait en rotation du rachis du sujet.

Techniques dites en compression de poitrine (CDP)

Technique en CDP 1

Exemple : K7 est antéro-médiale à gauche

******ebook converter DEMO Watermarks*******

FIG. 5.14 **Mise en place des paramètres, 1er temps**

L'objectif de cette technique de réduction est d'amener la côte en « position » postéro-latérale.

Le praticien doit, pour la réaliser, rajouter un seul mouvement par rapport à la technique en CDP de référence utilisée pour réduire les vertèbres en restriction de mobilité, et pour ce faire placer sa main dans la position décrite ci-après.

Position de la main du praticien

******ebook converter DEMO Watermarks*******

- Index en triple extension P1-P2-P3.
- Pouce en extension et abduction.
- Trois derniers doigts : flexion de P2 et de P3, extension de P1.

FIG. 5.15 Mise en place des paramètres, 2e temps

Le praticien fixe d'abord la côte sur le levier inférieur, avec un appui direct sur son éminence thénar.

******ebook converter DEMO Watermarks*******

FIG. 5.16 **Mise en place des paramètres, 3e temps**

******ebook converter DEMO Watermarks*******

La phase suivante dans la mise en place des paramètres concerne le levier supérieur, et consiste pour le praticien à faire une légère inclinaison latérale droite du rachis du sujet (du côté à traiter) afin de translater vers la gauche les vertèbres concernées pour bien les « fixer ».

******ebook converter DEMO Watermarks*******

FIG. 5.17 Mobilisation avec impulsion
Technique de réduction portant sur le temps inspiratoire de la respiration du sujet

Dès que cette inclinaison rachidienne latérale droite a été effectuée, le

******ebook converter DEMO Watermarks*******

praticien laisse « partir » le sujet en extension sur l'arc costal concerné, et vient se mettre à l'aplomb de cette côte. Puis il demande au sujet d'inspirer, et porte une impulsion brève et sèche dans le sens de la mise en tension et contre la résistance, au début de l'inspiration, en portant l'impulsion d'avant en arrière, légèrement de bas en haut et de droite à gauche.

Remarque : Dans le cas présent, la partie thoracique correspondant au levier supérieur (c'est-à-dire tout ce qui est au-dessus) est maintenue en flexion par le praticien.

Pour une réduction optimale

Lorsque le praticien porte l'impulsion de haut en bas et d'avant en arrière, il veillera surtout à amener le levier supérieur légèrement sur la droite du sujet tout en augmentant la supination de son avant-bras droit, ceci afin d'amener la côte en position antéro-médiale.

Noter que dans ce cas l'avant-bras du praticien est plaqué contre l'hémithorax gauche du sujet.

Technique en CDP 2

Exemple : K7 est postéro-latérale à gauche

Technique de réduction portée sur le temps expiratoire de la respiration du sujet

La mise en place des paramètres est identique à ce qui a été décrit pour la technique précédente, portée sur le temps expiratoire de la respiration du sujet.

Ce qui distingue cette deuxième façon de faire est que l'impulsion donnée par le praticien est portée en fin d'expiration, ce qui nécessite de demander préalablement au sujet une grande inspiration, suivie d'une expiration pendant laquelle le praticien « déroule » le sujet sur la table en l'accompagnant avec tout son corps jusqu'au contact avec la table et jusqu'à l'étage à réduire.

Le praticien demande au sujet une expiration bouche ouverte qui doit être audible (il faut que le praticien entende effectivement le sujet souffler).

Cette expiration se fait pendant qu'il se laisse aller en extension de rachis sur la table, mouvement qui est accompagné par le praticien.

Lorsque le sujet arrive en fin de mouvement d'extension de rachis, le praticien porte l'impulsion sur la fin du temps expiratoire du sujet, en

******ebook converter DEMO Watermarks*******

soufflant lui-même (bouche ouverte) dans le même temps expiratoire.

Les temps expiratoires du sujet et du praticien sont simultanés.

La main du praticien qui est posée sur la table, et qui constitue le levier inférieur, est une cale ayant pour but de provoquer l'extension du segment à traiter, ce qui est une aide supplémentaire pour le praticien, lui permettant de mieux porter la côte en position antéro-médiale.

Il faut veiller à ne pas « dépasser » la zone à traiter, car cela est douloureux.

Remarque : Le praticien « reteste » la vertèbre en dysfonction, et s'il persiste des douleurs à ce niveau, ou que le test du rebond y demeure positif (ou les deux), il tente de résoudre le problème à l'aide d'une technique portant plutôt sur l'articulation costo-transversaire, qui se fera en position assise.

Important

Il est évident que, quelle que soit la technique choisie (en position assise ou couchée), elle porte simultanément sur les deux types d'articulation de la côte avec la vertèbre, c'est-à-dire les articulations costo-vertébrales et costo-transversaires.

Exemple : K7 est antéro-médiale à gauche

******ebook converter DEMO Watermarks*******

FIG. 5.18 **Mise en place des paramètres**

L'objectif de cette technique de réduction est d'amener K7 en « position » postéro-latérale.

Le déroulement séquencé de cette technique se fait de la façon suivante : les positions respectives du sujet et du praticien, ainsi que la mise en place des paramètres, sont identiques à ce qui a été décrit précédemment pour la technique en compression de poitrine classique, costo-vertébrale.

Ce qui distingue notamment cette technique portant sur les côtes de la technique en CDP portant sur les vertèbres, est que le praticien amène ici une légère inclinaison rachidienne homolatérale à la région à traiter (en l'occurrence K7), ce qui aura pour conséquence de fixer les deux vertèbres (T6 et T7) qui s'articulent avec la côte dont on doit lever la restriction de mobilité.

Le praticien prend appui sur la côte à traiter et « redéroule » le sujet en extension en l'accompagnant avec l'ensemble de son corps jusqu'au contact avec la table et donc jusqu'à K7.

Remarque : Contrairement à la technique précédente, on notera la position de l'avant-bras droit du praticien qui est perpendiculaire au rachis du sujet.

Pour une réduction optimale

******ebook converter DEMO Watermarks*******

Lorsque le praticien est sur le niveau à traiter, il garde la latéralité rachidienne mise en place et maintient également le rachis en flexion. Ceci se fait par l'intermédiaire de la partie haute de la région abdominale du praticien, qu'il translate légèrement de droite à gauche.

L'impulsion est portée sur la fin du temps expiratoire du cycle ventilatoire du sujet. Il faut veiller à ne pas dépasser la zone à traiter, et à conserver une certaine flexion du thorax, l'impulsion étant portée par le praticien de bas en haut et légèrement d'avant en arrière et de dehors en dedans.

Techniques en position assise et en flexion de rachis

Technique en position assise 1

Technique de réduction en flexion de rachis

******ebook converter DEMO Watermarks*******



FIG. 5.19 **Position du sujet**
Mise en place des paramètres, 1er temps

******ebook converter DEMO Watermarks*******

Position de référence : le sujet est assis à califourchon en bout de table, serrant la table avec ses genoux (sur table haute), ou posant ses pieds à plat au sol (sur table basse). Si la dysfonction costo-vertébrale est du côté droit, le sujet met sa main gauche sur son épaule droite et sa main droite sur l'hémithorax gauche.

Le praticien se saisit du bras droit du sujet au niveau de la tubérodité deltoïdienne (V deltoïdien) ou légèrement au-dessous en passant sur les coudes du sujet, ou entre ces derniers.

******ebook converter DEMO Watermarks*******

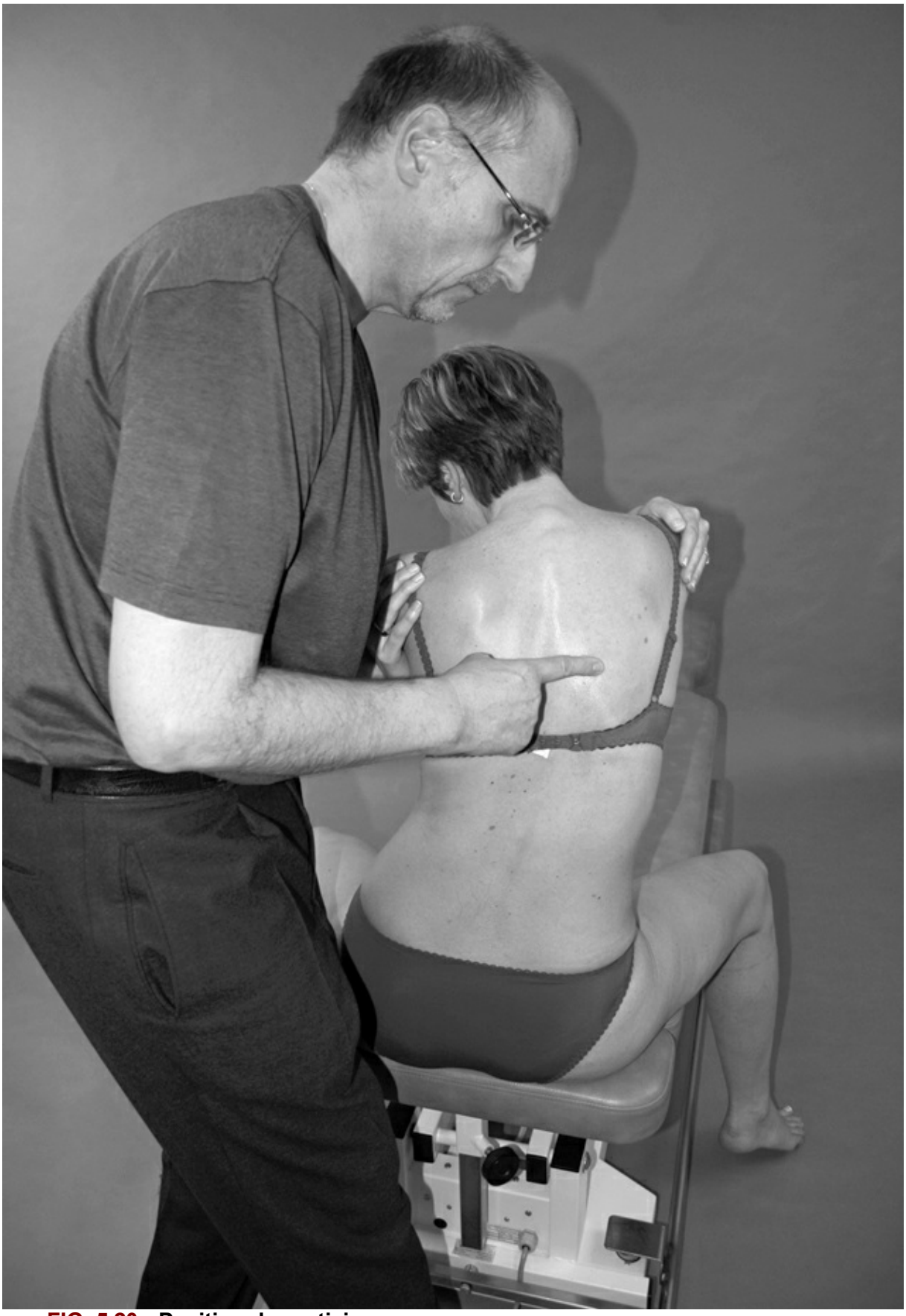

FIG. 5.20 **Position du praticien**
Mise en place des paramètres, 2e temps

******ebook converter DEMO Watermarks*******

Le praticien est debout près du sujet. Il demande à celui-ci de fléchir la tête et d'enrouler son rachis thoracique jusqu'au niveau souhaité, désigné par l'index du praticien.

******ebook converter DEMO Watermarks*******

FIG. 5.21 **Mise en place des paramètres, 3e temps**

******ebook converter DEMO Watermarks*******

L'éminence hypothénar de la main du praticien se positionne sur l'angle costal de la côte à mobiliser, la main étant ouverte.

******ebook converter DEMO Watermarks*******

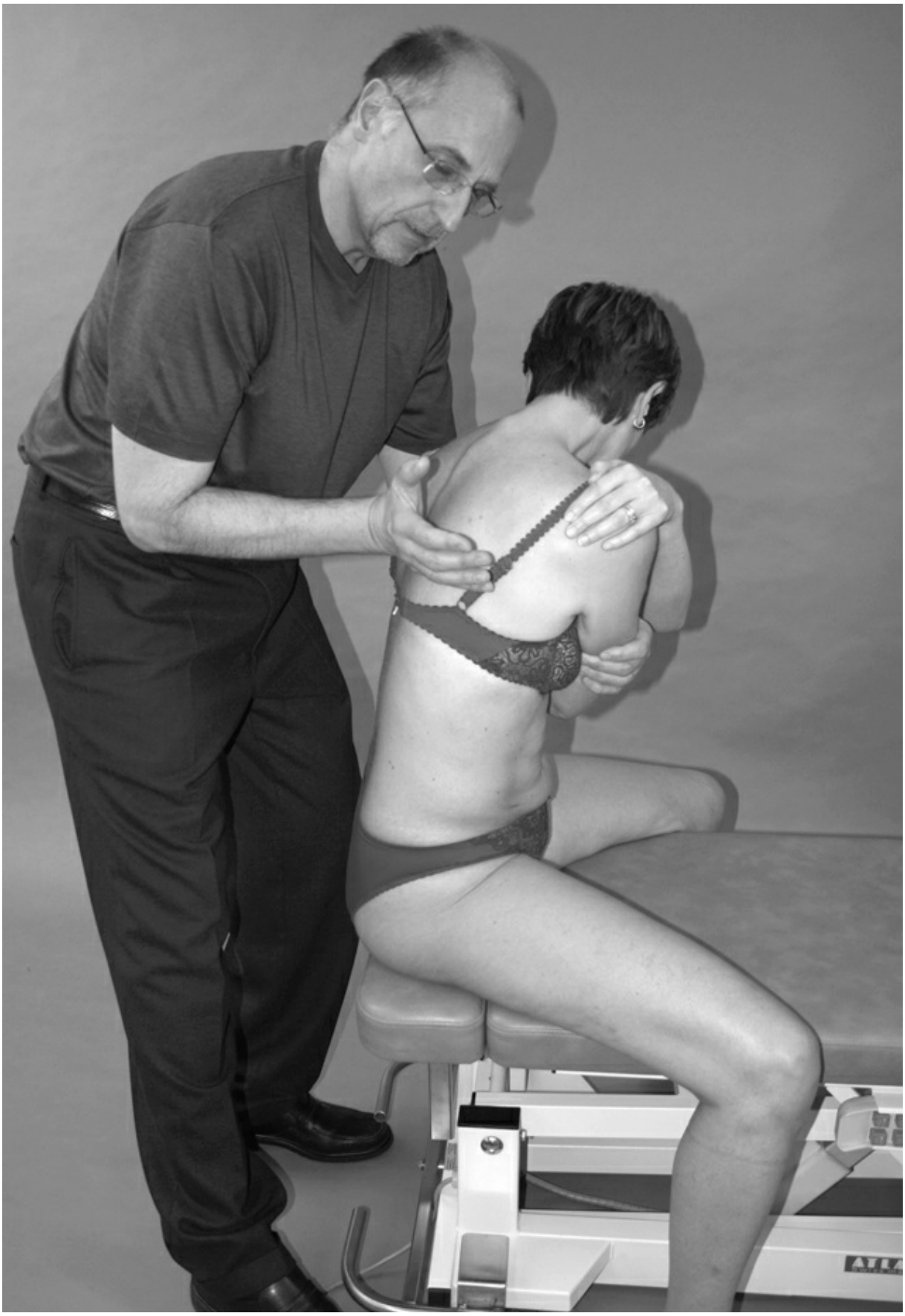

FIG. 5.22 **Mise en place des paramètres, 4e temps**

******ebook converter DEMO Watermarks*******

Plusieurs actions sont réalisées simultanément par le praticien :

- il déplace son corps afin de placer son avant-bras perpendiculairement à la côte à mobiliser ;
- il entraîne le tronc en rotation gauche jusqu'au niveau souhaité (perçu au niveau de son éminence hypothénar) ;
- il induit sur le rachis du sujet une inclinaison homolatérale gauche jusqu'au niveau souhaité (perçu par l'éminence hypothénar).

******ebook converter DEMO Watermarks*******

FIG. 5.23 **Mobilisation avec impulsion**

******ebook converter DEMO Watermarks*******

À partir de là, le praticien va pousser tout droit en portant une impulsion brève et sèche dans le sens de la rotation et contre la résistance.

Pour une réduction optimale

Le praticien réalise une flexion du tronc du sujet jusqu'au niveau souhaité, tout en exerçant – à l'aide de son bras droit ou de son bras gauche (selon la dysfonction droite ou gauche du sujet), placé entre les coudes croisés du sujet, ou par-dessus ces derniers – une compression du thorax de celui-ci, sans bloquer la respiration. Le praticien induit une rotation de la partie supérieure du tronc du sujet jusqu'au niveau rachidien à traiter (niveau qu'il va percevoir sous ses doigts) en y associant une inclinaison homolatérale à la rotation.

Technique en position assise 2

Technique de réduction en extension de rachis

******ebook converter DEMO Watermarks*******

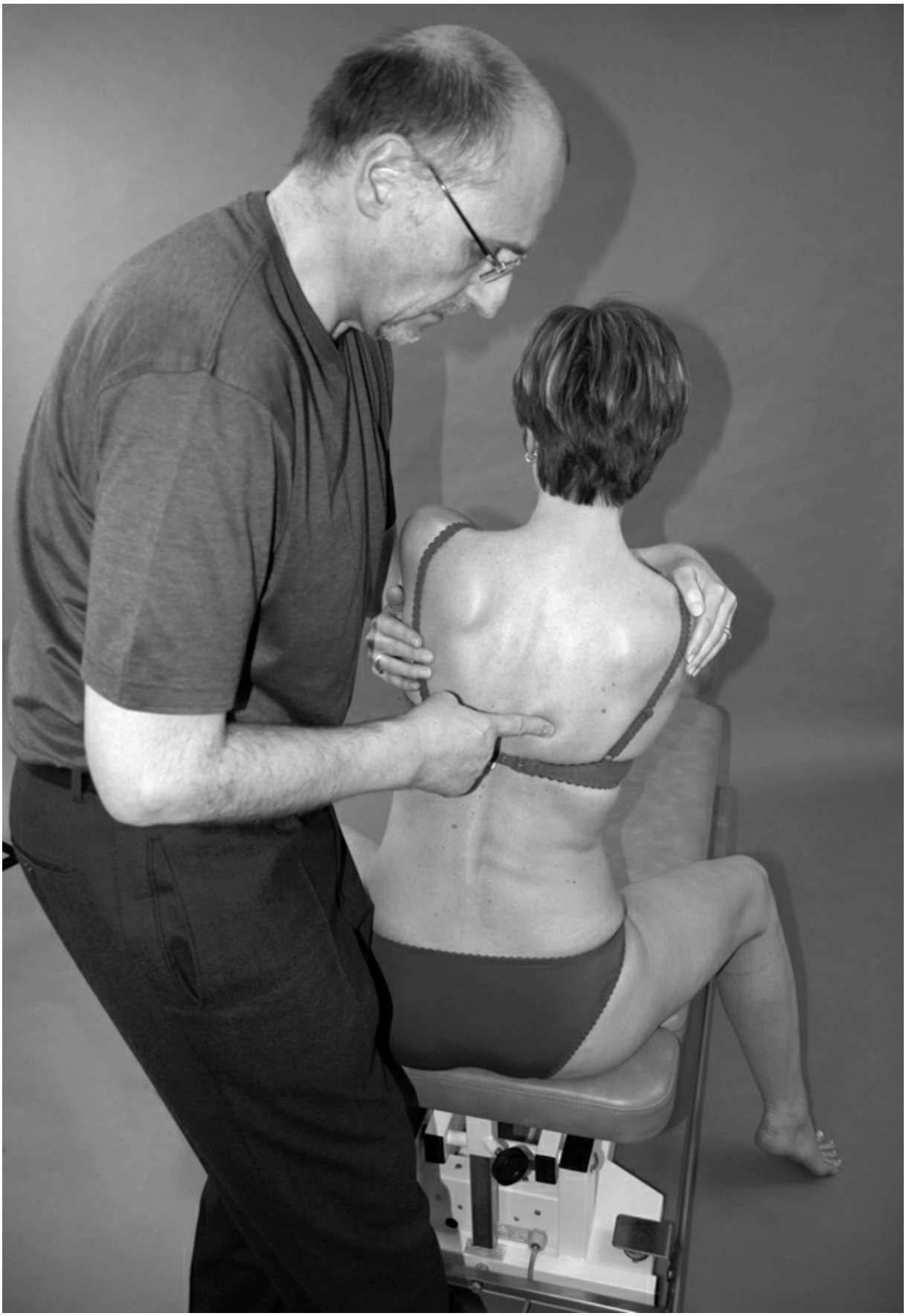

FIG. 5.24 **Position du sujet et du praticien**
Mise en place des paramètres, 1er temps

******ebook converter DEMO Watermarks*******

Le sujet et le praticien sont en position de référence. Le sujet est assis sur la table le plus en arrière possible, les bras croisés sur ses épaules, et doit serrer la table avec ses genoux pour un maximum de stabilité. Le praticien est debout à côté du sujet. Son éminence hypothénar gauche se placera sur l'angle costal postérieur droit du sujet.

L'avant-bras gauche du praticien passe entre les bras croisés du sujet et le saisit au niveau du V deltoïdien (tubérosité deltoïdienne) ou plus bas, selon les morphologies respectives du sujet et du praticien. L'index droit du praticien désigne l'étage costal en dysfonction.

Le praticien amène une légère inclinaison droite jusqu'au niveau du septième arc costal (par exemple), afin d'amener une légère translation gauche des vertèbres de l'étage concerné.

******ebook converter DEMO Watermarks*******

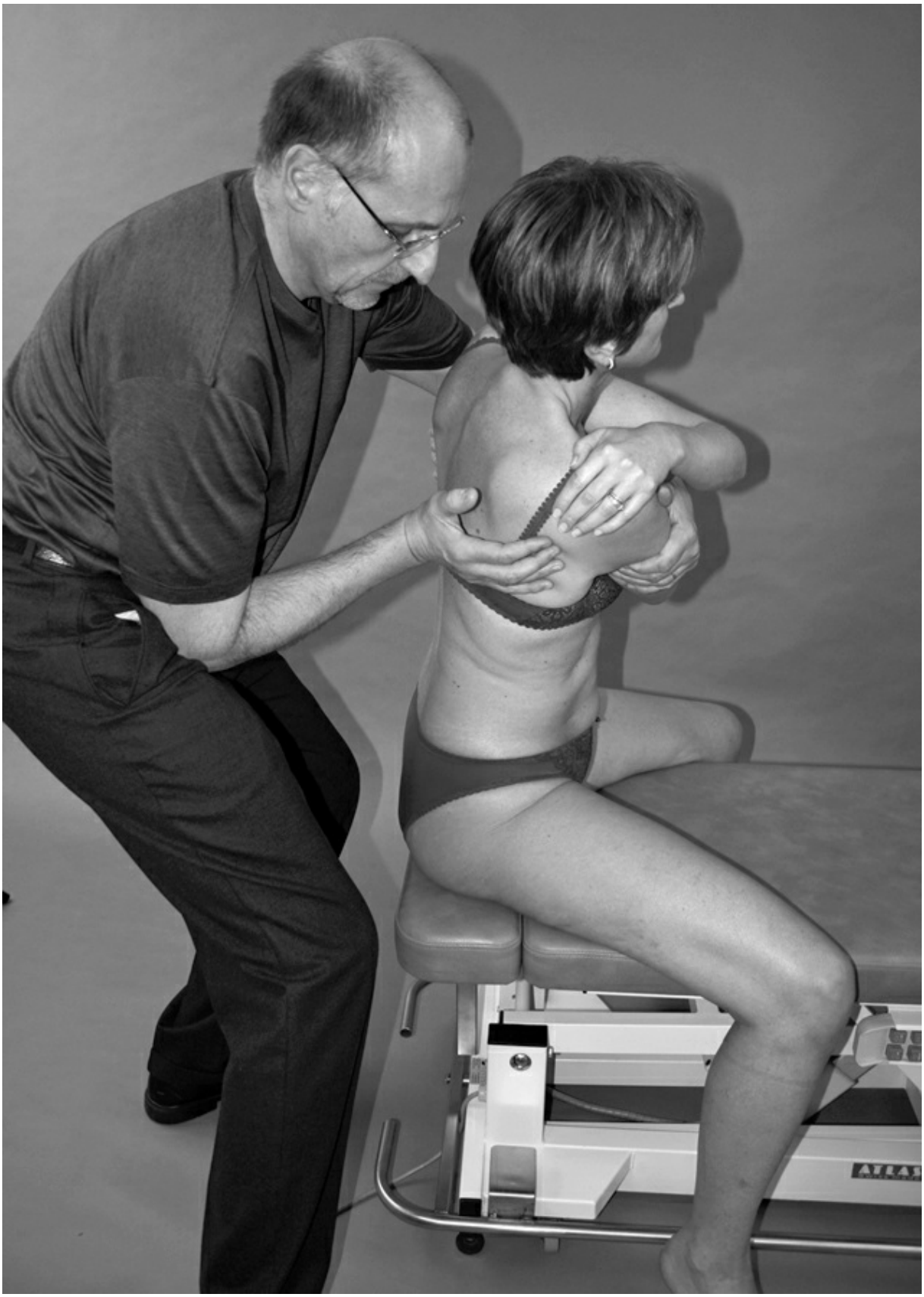

FIG. 5.25 **Mise en place des paramètres, 2e temps**

L'éminence hypothénar de la main droite du praticien se positionne sur

******ebook converter DEMO Watermarks*******

l’angle costal de la côte à mobiliser, son coude droit étant calé sur la face antérieure de sa cuisse droite.

******ebook converter DEMO Watermarks*******

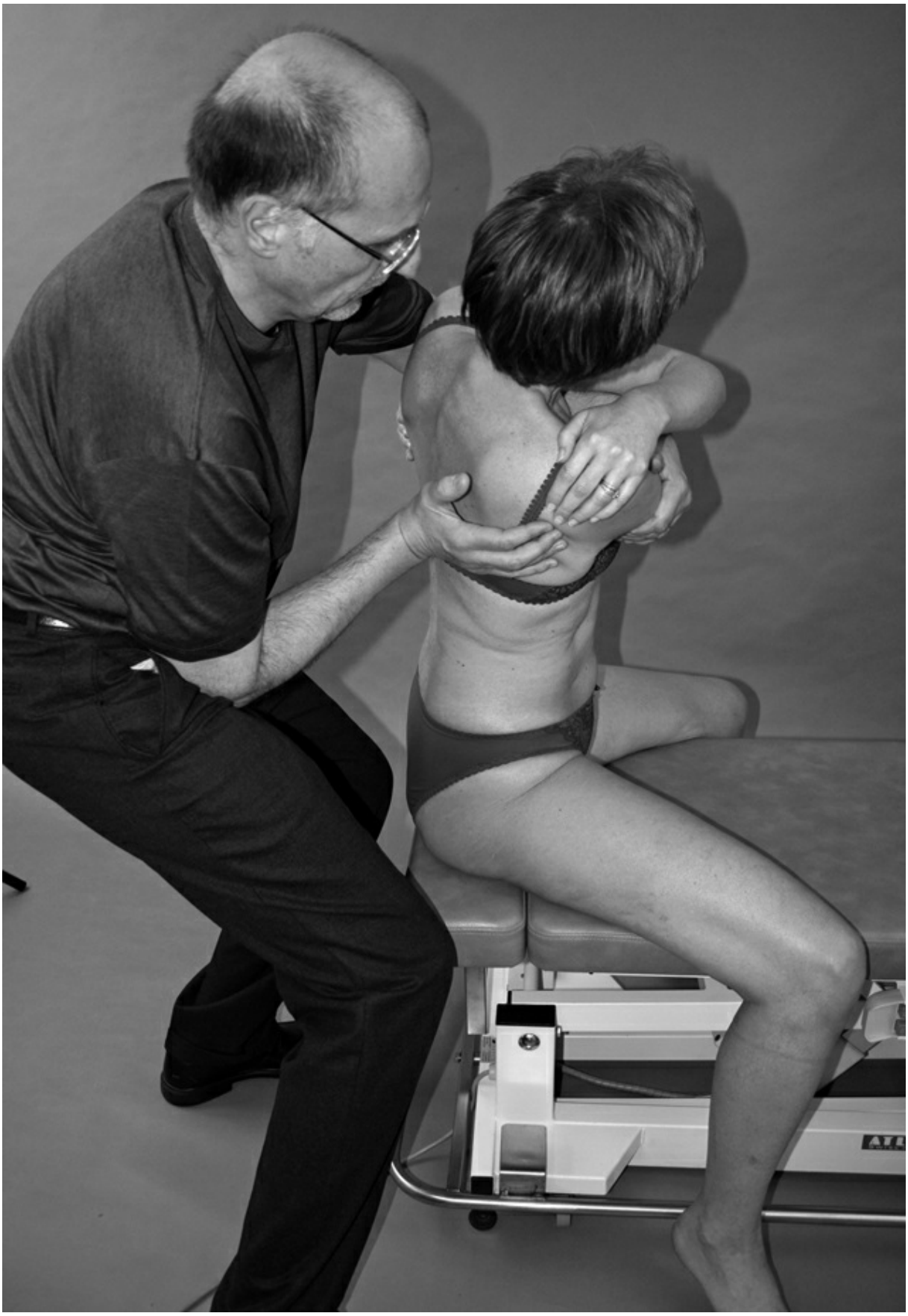

FIG. 5.26 **Mise en place des paramètres, 3e temps**

******ebook converter DEMO Watermarks*******

Tout en maintenant le point fixe qu'est l'arc costal de K7, il amène la partie haute du corps du sujet en extension sur ce point fixe.

******ebook converter DEMO Watermarks*******

FIG. 5.27 **Mobilisation avec impulsion**

******ebook converter DEMO Watermarks*******

C'est un couple de force entre la main droite du praticien positionnée à 45° environ par l'intermédiaire de son éminence hypothénar et qui porte une impulsion brève et sèche dans le sens de la mise en tension et contre la résistance.

Pour une réduction optimale

C'est la hanche droite du praticien qui avance et qui permet le positionnement correct de l'ensemble de son corps pour porter la technique de réduction.

Il est intéressant de synchroniser la respiration avec la mobilisation avec impulsion. Le praticien demande au sujet d'inspirer la bouche ouverte, et il porte l'impulsion au début de l'inspiration, ou encore il demande au sujet d'expirer la bouche ouverte et de rester le plus passif possible, et il porte l'impulsion brève et sèche à la fin de l'expiration.

Remarque : Pour réaliser cette mobilisation avec impulsion, le praticien exécute un mouvement qui est l'inverse de celui qu'il fait au cours du test.

Le but de la translation gauche est de fixer les vertèbres pour libérer les articulations costo-vertébrales et costo-transversaires.

******ebook converter DEMO Watermarks*******

6

La charnière thoraco-lombale

******ebook converter DEMO Watermarks*******

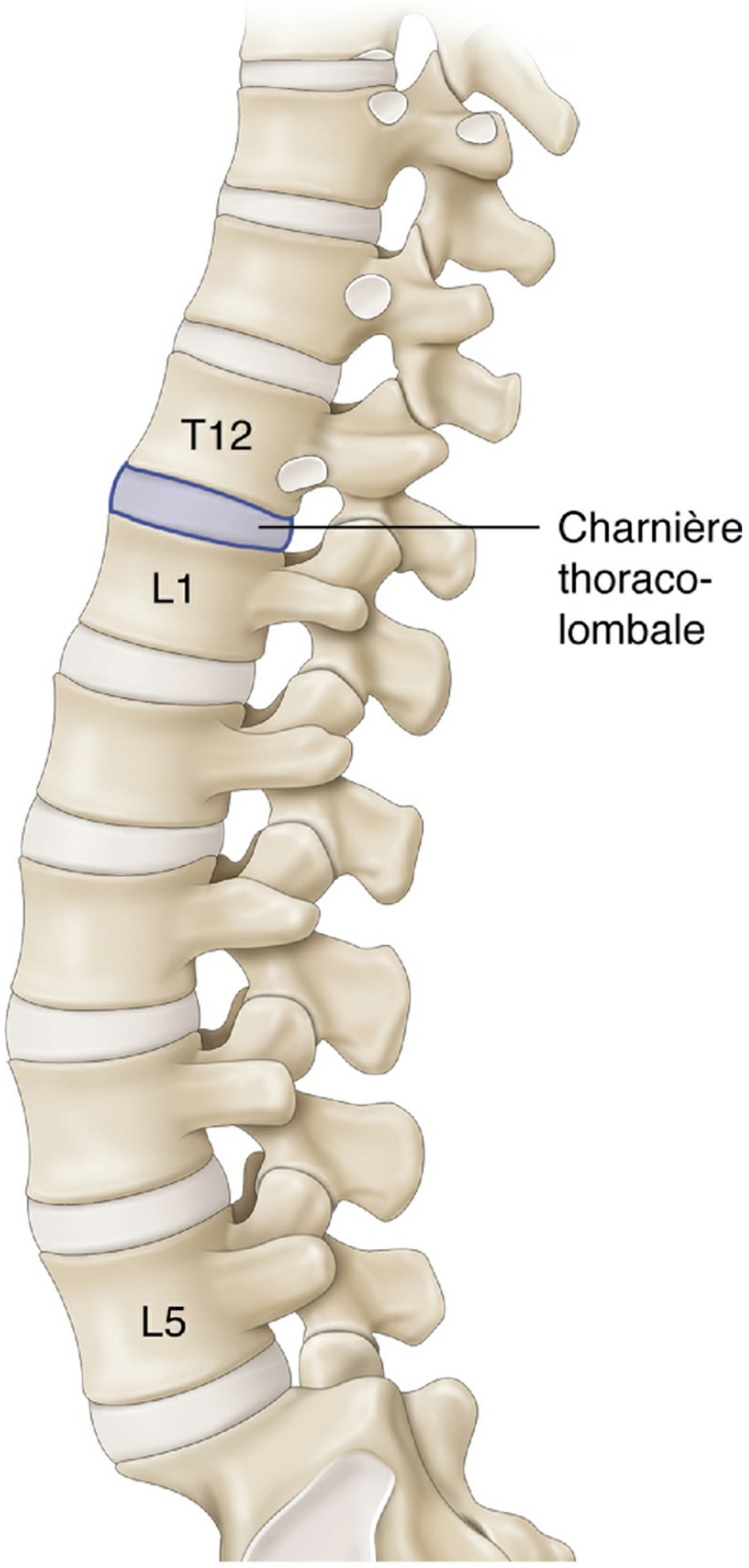

******ebook converter DEMO Watermarks*******

Guide des figures

Les tests	Fig. 6.1 à 6.4
Techniques de réduction	Fig. 6.5 à 6.20

Diagnostic

Causes

Causes directes

Causes traumatiques

Traumatismes en rotation affectant la charnière thoraco-lombale (T11-T12, T12-L1). Micro-traumatismes répétés liés à des activités sportives et/ou de loisirs.

- Accidents de voiture : chocs avant et arrière.
- Jardinage.
- Sport : tennis (revers à deux mains), golf, aviron, judo.

Causes ergonomiques et posturales

- Postes de travail non adaptés.
- Une hygiène vertébrale inadaptée dans les gestes de la vie quotidienne et dans le maintien postural social (« Tiens-toi droit »).
- Toutes les personnes travaillant les bras en l'air, avec une hyperlordose localisée sur cette région.

Causes secondaires

- C'est une zone qui peut focaliser les tensions existant entre le haut du corps et le bas du corps : c'est un centre de croisement de ces différentes tensions.
- Tout problème touchant les membres, supérieurs ou inférieurs, peut également se répercuter sur cette zone.

À propos de l'examen clinique

- La charnière thoraco-lombale doit être examinée par rapport à T11 et par rapport à L1, tant sur le plan de la flexion que de l'extension, de

******ebook converter DEMO Watermarks*******

l'inclinaison que des rotations, et tout en ayant présent à l'esprit qu'à ce niveau-là, ce sont les latéralités qui sont spécifiques.

- Les dysfonctions concernant cette région sont à rattacher :
  – à celles du rachis thoracique en ce qui concerne T11 par rapport à T12 ;
  – au rachis lombal en ce qui concerne la dysfonction de T12 par rapport à L1.

Le lecteur se rapportera, à ce propos, aux tests des zones thoracique et lombale.

Remarque : Le praticien est amené à réaliser des tests spécifiques de latéralité sur T12 lorsque, après application d'une technique s'adressant à T12 par rapport à T11 ou par rapport à L1, le sujet formule encore une plainte en effectuant des gestes de latéralité au niveau de la charnière.

Important

Ce chapitre s'intéresse aux dysfonctions de la charnière thoraco-lombale. Toute mobilisation avec impulsion doit être précédée d'un diagnostic d'exclusion éliminant toute contre-indication aux techniques de réduction.

À retenir avant réduction

C'est une zone de grande mobilité qui compense les restrictions de mobilité pouvant siéger au niveau du rachis thoracique ou lombal. La plupart du temps la dysfonction de T12 se fera en latéralité, et la technique de réduction s'exécutera donc en position assise (à califourchon sur la table).

Les tests

Test de latéralité en flexion

******ebook converter DEMO Watermarks*******

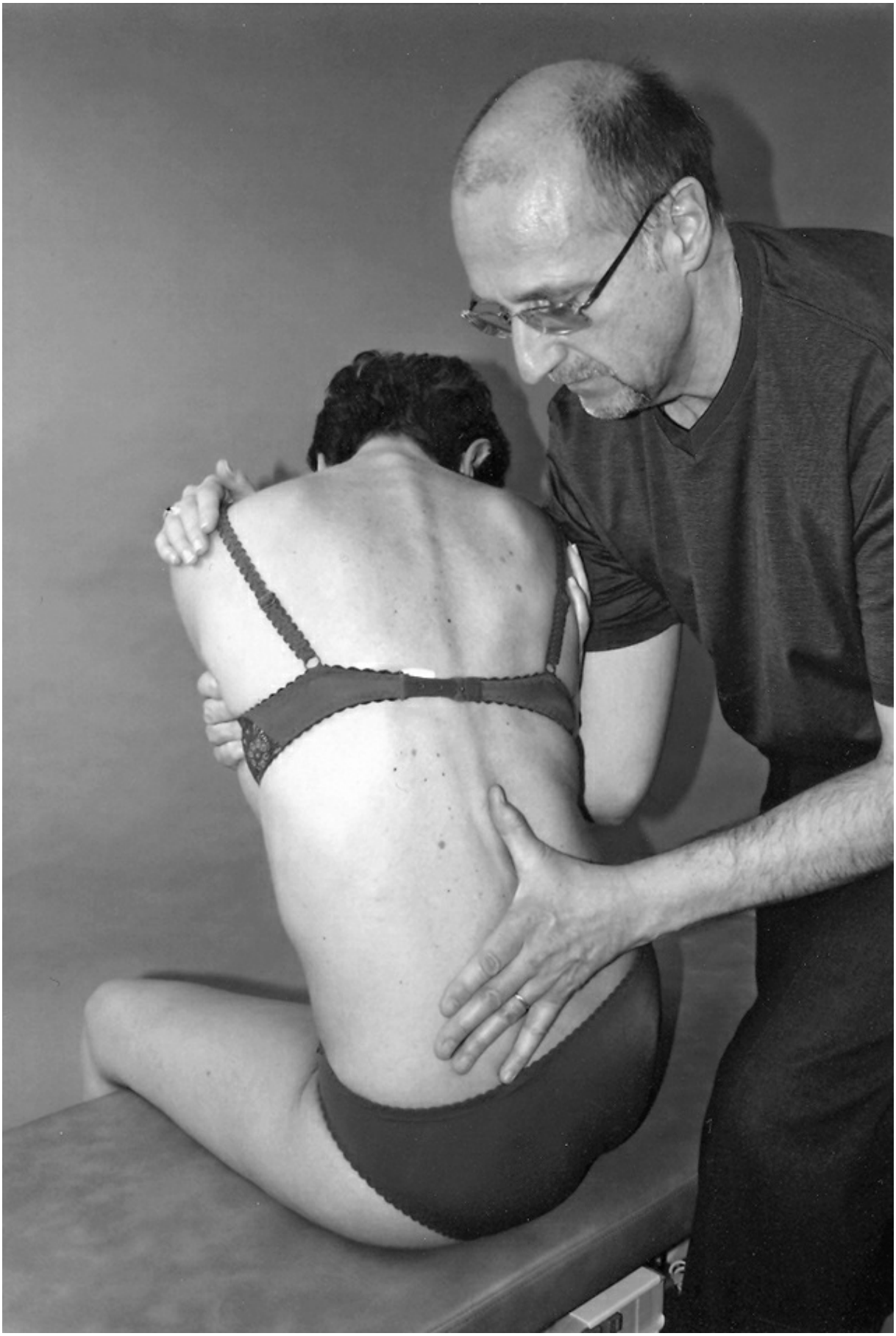

FIG. 6.1 **Position du sujet**

******ebook converter DEMO Watermarks*******

Exécution du test, 1er temps

Le sujet est en position assise de référence. À partir de là, le praticien demande au sujet de fléchir son rachis (d'arrondir son dos) en essayant de localiser ce mouvement le plus possible au niveau de la charnière thoraco-lombale. Pour ce faire, le praticien, à l'aide de son avant-bras droit placé sur les coudes croisés du sujet, « impacte » l'ensemble du rachis de manière à focaliser le mouvement de flexion sous sa main gauche positionnée sur la charnière (T11, T12, L1).

******ebook converter DEMO Watermarks*******

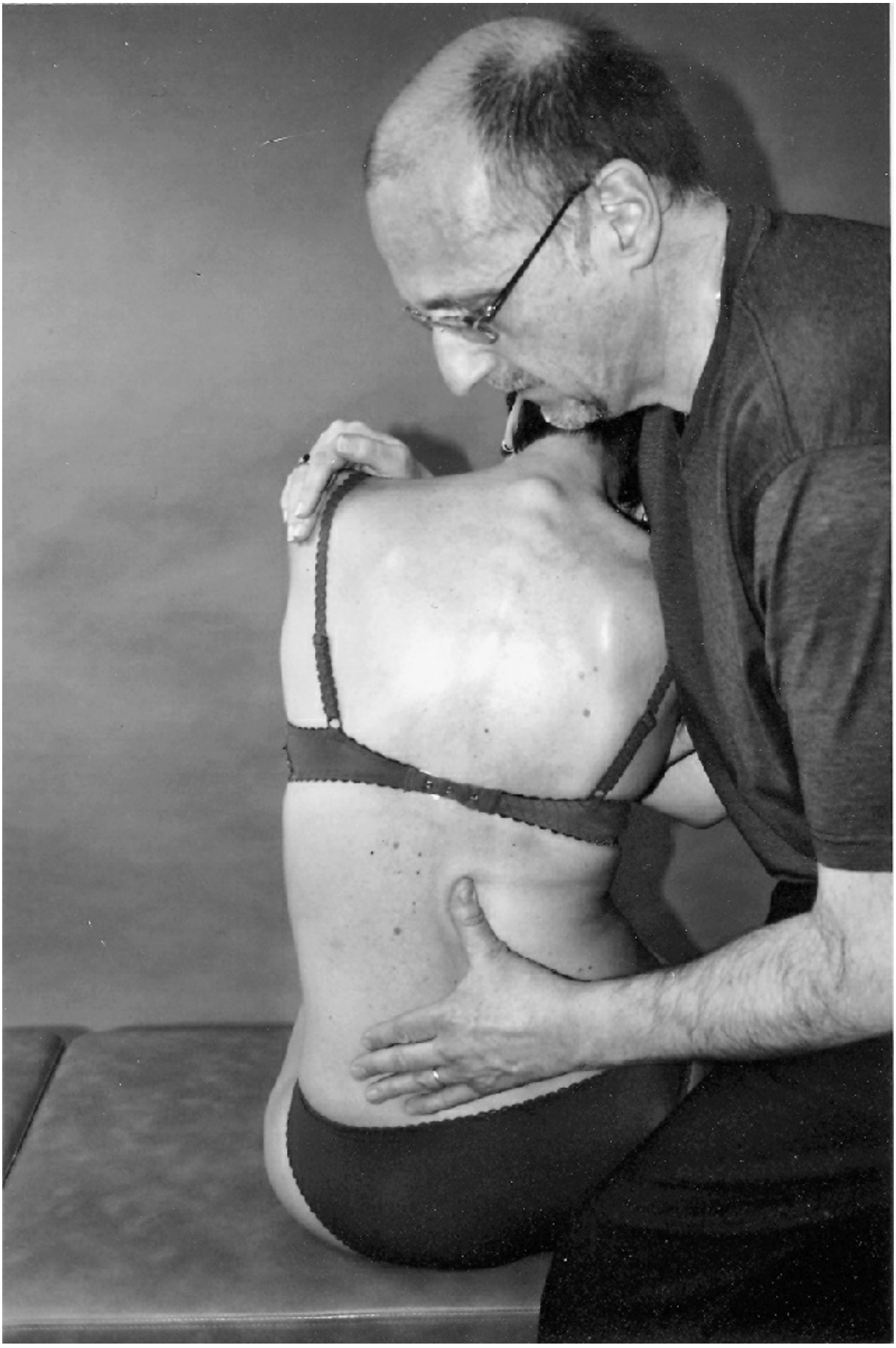

******ebook converter DEMO Watermarks*******

FIG. 6.2 **Exécution du test, 2e temps**

À partir de cette mise en flexion de la charnière, le praticien imprime des mouvements de latéralité sur T12 par l'intermédiaire de son avant-bras droit qui tracte l'épaule droite vers le bas, en fléchissant éventuellement les genoux et en avançant le bassin : tout dépend des morphologies respectives du sujet et du praticien, ainsi que de la hauteur de la table, qui n'est pas forcément réglable.

Ce mouvement d'inclinaison du rachis est accompagné d'un mouvement successif de translation de T11-T12 et L1 à l'aide du pouce du praticien placé sur les faces latérales droites du processus épineux de ces vertèbres.

Important

Ce test est à faire des deux côtés, et il est important de noter à chaque fois, à propos du mouvement : la qualité de l'aller, la qualité de l'arrêt, la qualité du retour.

Analyse et conclusions

À la suite de ces tests de translation ou de latéralisation, le praticien conclut que cette dernière est possible ou restreinte en flexion (fig. 6.1 et 6.2) ou en extension (fig. 6.3 et 6.4) de rachis, ce qui sera déterminant pour le choix de la technique.

Remarque : Les tests de rotation concernant la charnière thoraco-lombale ont été pris en compte lorsque le praticien a effectué ces mêmes tests sur le rachis thoracique et lombal.

Test de latéralité en extension

******ebook converter DEMO Watermarks*******

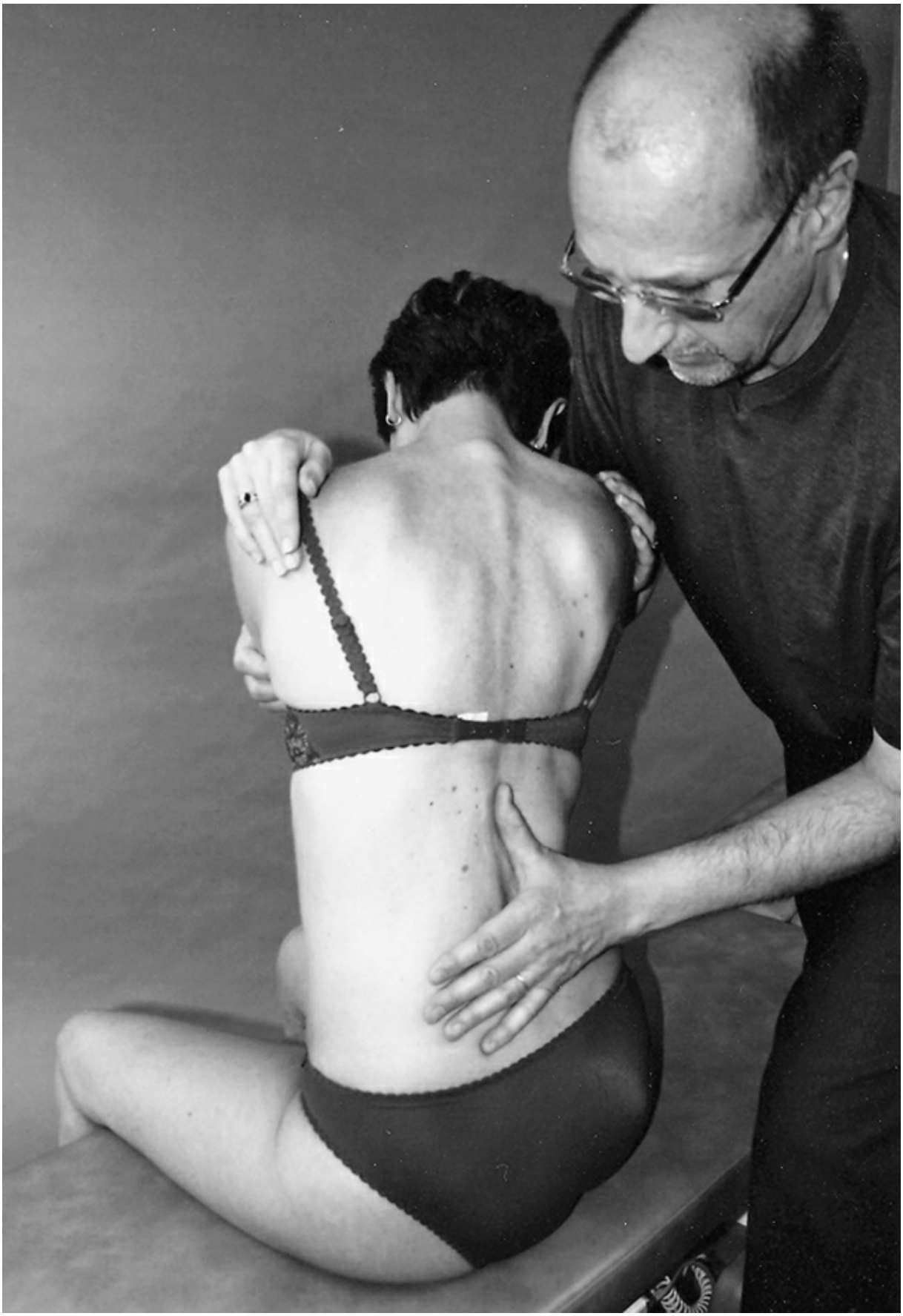

FIG. 6.3 **Technique 1**
Position du sujet et du praticien

******ebook converter DEMO Watermarks*******

Le sujet est assis sur la table bras croisés sur les épaules. Le praticien est debout à côté du sujet et se saisit du bras opposé de ce dernier au niveau du V deltoïdien (tubérosité deltoïdienne) à l'aide d'une prise passant entre les bras croisés du sujet ou par-dessus le bras du sujet situé au-dessus de son autre bras.

Le praticien, placé du côté droit du sujet, place son pouce gauche sur la face latérale droite du processus épineux de T12.

******ebook converter DEMO Watermarks*******

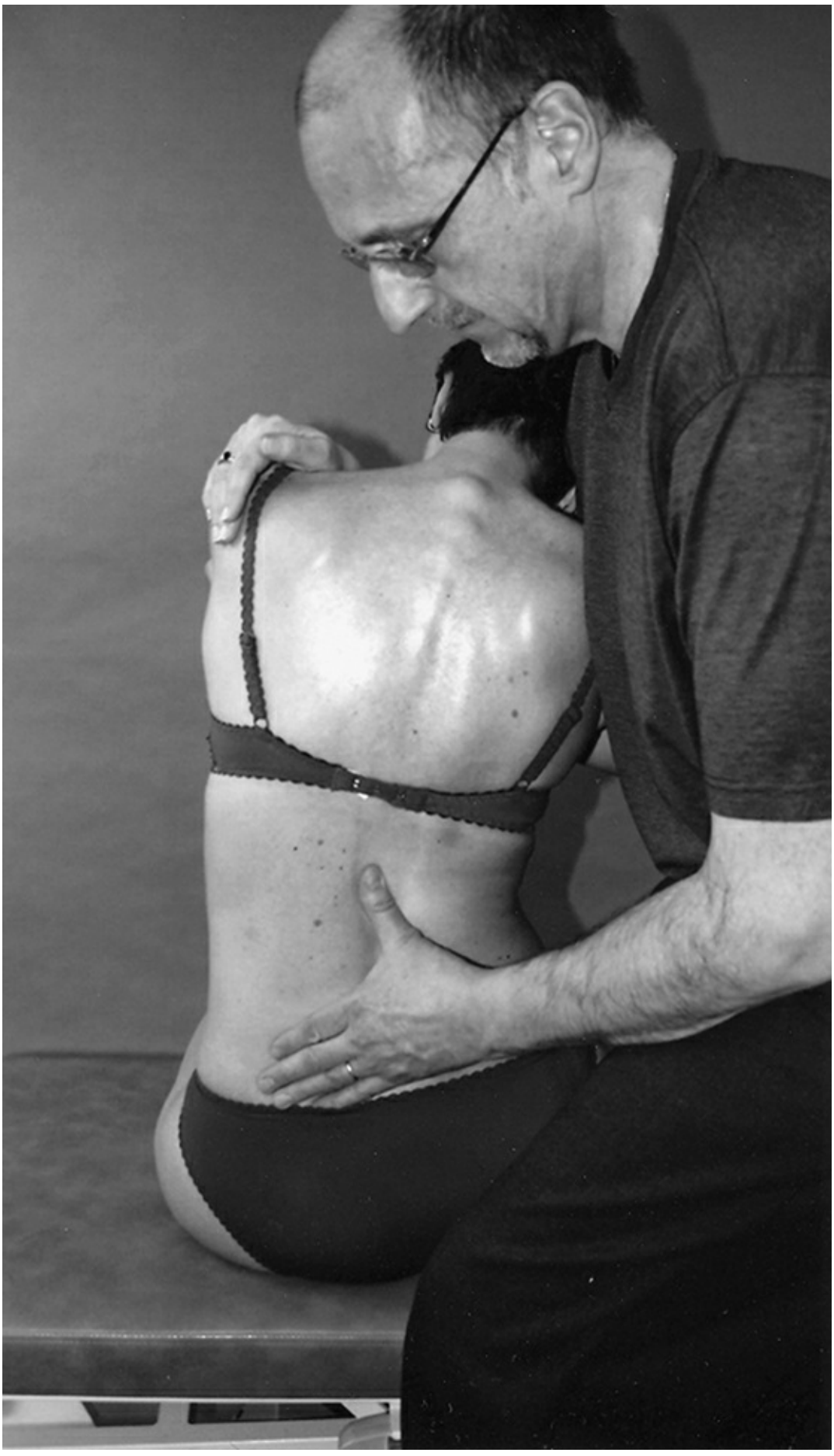

******ebook converter DEMO Watermarks*******

FIG. 6.4 Technique 1
Exécution du test : 2e temps

À partir de cette mise en extension le praticien va réaliser sur la charnière thoraco-lombale du sujet des tests en latéralité. Par l'intermédiaire de son avant-bras droit qui tracte l'épaule gauche vers le bas, en fléchissant éventuellement les genoux et en avançant le bassin : tout dépend des morphologies respectives du sujet et du praticien, ainsi que de la hauteur de la table, qui n'est pas forcément réglable. Ce mouvement d'inclinaison du rachis est accompagné d'un mouvement successif de translation de T11, T12 et L1 à l'aide du pouce du praticien placé successivement sur les faces latérales droites des processus épineux de ces vertèbres.

Important
Ce test est à faire des deux côtés et il est important de noter à chaque fois, concernant le mouvement, la qualité de l'aller, la qualité de l'arrêt et la qualité du retour.

Analyse et conclusions

Les résultats de ce test activo-passif sont à comparer avec les tests de latéralité réalisés en flexion de rachis. La technique de réduction se fera dans le sens « facilité » (soit en flexion, soit en extension du tronc).

Techniques de réduction

Préambule

Du fait de sa situation particulière (zone charnière située entre deux segments du rachis morphologiquement et fonctionnellement différents), T12 présente, en plus des mouvements classiques (flexion/extension et rotation), des mouvements de latéralité. C'est de plus une vertèbre qui a un comportement thoracique par rapport à la vertèbre sus-jacente, et un comportement lombaire par rapport à la vertèbre sous-jacente. C'est donc une vertèbre qui nécessite l'association de trois techniques pour réduire une éventuelle restriction de mobilité à son niveau.

1. Une technique en lumbaroll lorsque, ayant testé la charnière thoraco-lombale entre T12 et L1, nous nous trouvons en présence d'une dysfonction à ce niveau.
2. Une technique dite en compression de poitrine (CDP) lorsque, ayant

******ebook converter DEMO Watermarks*******

testé la charnière entre T11 et T12, nous nous trouvons également en présence d'une dysfonction à ce niveau-là.

3. Une technique assise à califourchon sur la table pour réduire les problèmes de latéralité qui siègent souvent à ce même niveau (T12). En effet, un étage en dysfonction sur l'un de ces deux niveaux (T11-T12 ou T12L1), en flexion, en extension ou en rotation (voire en combinaison partielle ou totale de ces trois mouvements), peut être amené à compenser cette dysfonction, ne serait-ce que partiellement, par des « glissements » en latéralité.

Concernant les dysfonctions en latéralité, il existe deux types de réduction :

- la mobilisation avec impulsion avec la mise en place des paramètres de réduction en flexion du tronc ;
- la mobilisation avec impulsion avec la mise en place des paramètres de réduction en extension du tronc.

Technique de réduction 1

Réduction à partir d'une position de flexion de la charnière thoraco-lombale (inclinaison et rotation imposées)

Inclinaison du rachis du sujet à droite et rotation à droite

******ebook converter DEMO Watermarks*******

FIG. 6.5 **Position du sujet et du praticien**

******ebook converter DEMO Watermarks*******

Mise en place des paramètres, 1er temps

Le sujet est assis à califourchon sur la table ; ses pieds sont posés bien à plat au sol (sur table basse), les genoux sont serrés et unis à la table (sur table haute).

On demande au sujet d'empaumer son épaule gauche à l'aide de sa main droite.

Remarque : Si la table est haute, il faut demander au sujet de bien serrer la table entre ses cuisses.

******ebook converter DEMO Watermarks*******



******ebook converter DEMO Watermarks*******

FIG. 6.6 Mise en place des paramètres, 2e temps

On demande au sujet d'empaumer son hémithorax droit à l'aide de sa main gauche. Le praticien peut aider de manière active à cette mise en place.

******ebook converter DEMO Watermarks*******

******ebook converter DEMO Watermarks*******

FIG. 6.7 Mise en place des paramètres, 3e temps

Le praticien empaume le bras gauche du sujet au niveau de la tubérosité deltoïdienne (V deltoïdien), ou un peu plus bas selon les morphologies respectives du praticien et du sujet, en glissant son avant-bras droit sous les bras du sujet ou par-dessus ces derniers.

******ebook converter DEMO Watermarks*******

******ebook converter DEMO Watermarks*******

FIG. 6.8 **Mise en place des paramètres, 4e temps**

Le sujet est assis à califourchon sur la table, ses pieds sont posés bien à plat au sol (sur table basse) ou ses genoux sont serrés contre la table (sur table haute). La main droite du sujet empaume son épaule gauche pendant que sa main gauche empaume son hémithorax droit.

L'index du praticien désigne la région du processus transverse « postériorisé » de la vertèbre qui présente une restriction de mobilité en latéralité.

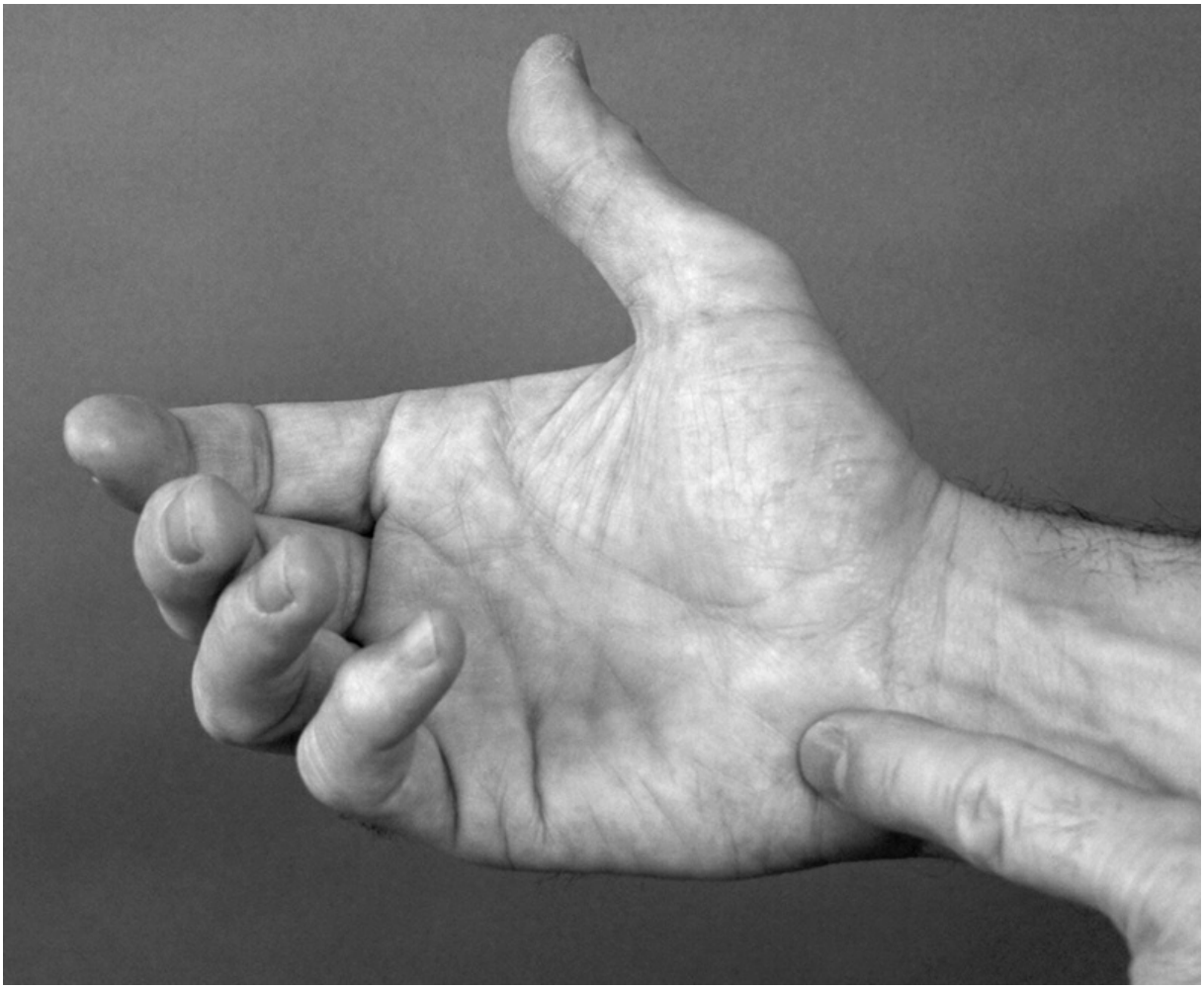

FIG. 6.9 **Réalisation de la technique de réduction, 1er temps**

Le praticien désigne à l'aide son index la base de l'éminence hypothénar avec laquelle il va réaliser la poussée pour réduire la restriction de mobilité en translation et en rotation.

******ebook converter DEMO Watermarks*******



FIG. 6.10 **Réalisation de la technique de réduction, 2e temps**

La base de l'éminence hypothénar du praticien se place dans la région du

******ebook converter DEMO Watermarks*******

processus transverse de T12 pour réduire la translation couplée à la rotation.

******ebook converter DEMO Watermarks*******

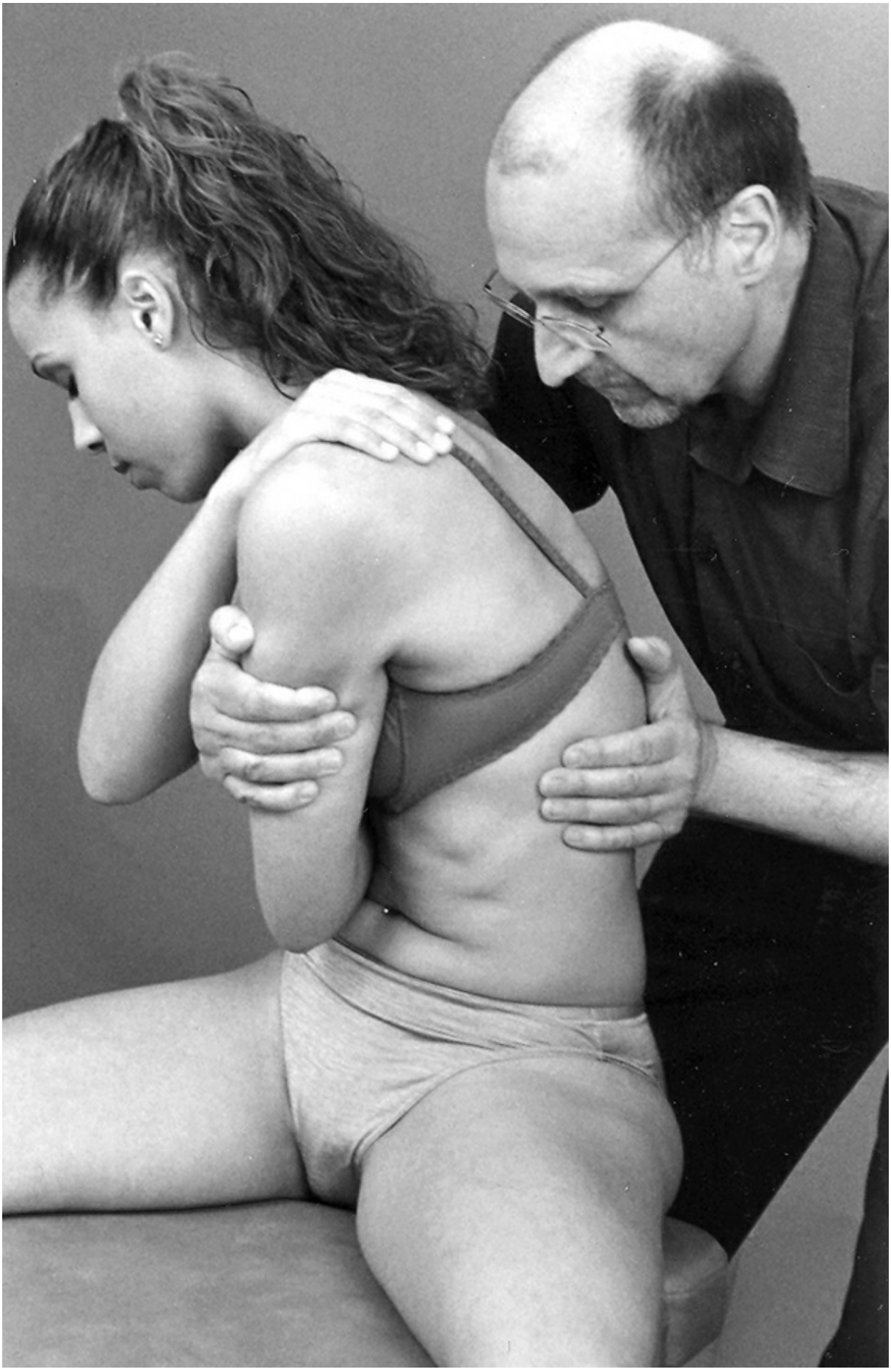

******ebook converter DEMO Watermarks*******

FIG. 6.11 Réalisation de la technique de réduction, 3e temps

Il faut absolument ordonner les différents temps de la mobilisation avec impulsion à partir de la position de flexion : cela signifie qu'il faut impérativement maintenir le tronc du sujet en flexion (il ne faut surtout pas le ramener en extension). Les autres temps de la mobilisation, latéroflexion et rotation, s'ordonnent autour de cette position de flexion du tronc.

******ebook converter DEMO Watermarks*******

******ebook converter DEMO Watermarks*******

FIG. 6.12 Réalisation de la technique de réduction, 3e temps
Autre vue

La figure ci-contre montre la technique sous un autre angle afin de mieux cerner les différents paramètres mis en place par le praticien (ici coude plaqué au niveau de l'aine ou de la cuisse du praticien) et la mise en flexion et en rotation du tronc du sujet.

******ebook converter DEMO Watermarks*******

******ebook converter DEMO Watermarks*******

FIG. 6.13 **Réalisation de la technique de réduction, 3e temps**

Le praticien réalise une poussée brève et sèche en arc de cercle d'arrière en avant et de gauche à droite.

Noter le mouvement du membre inférieur gauche du praticien qui suit le mouvement afin de placer le coude de ce dernier dans l'axe de la mobilisation avec impulsion.

Pour une réduction optimale

- C'est le bras droit du praticien, c'est-à-dire celui qui enserre l'hémithorax droit du sujet, qui maintient et dirige tous les paramètres de la technique, et c'est le coude gauche du praticien, plaqué contre son corps (l'aine ou la cuisse), qui dirige et contrôle l'impulsion.
- La fesse du sujet ne doit sous aucun prétexte décoller du plan de la table. Il faut donc impérativement intégrer à la technique de réduction une légère composante de compression appliquée sur le rachis thoraco-lombal par l'intermédiaire de la main droite du praticien.
- La réduction s'exécute en fin d'expiration.

Technique de réduction 2

Réduction des dysfonctions en latéralité à partir d'une position d'extension de la charnière thoraco-lombale (inclinaison et rotation opposées)

Inclinaison du rachis du sujet à gauche et rotation à droite

******ebook converter DEMO Watermarks*******

******ebook converter DEMO Watermarks*******

FIG. 6.14 Position du sujet et du praticien
Mise en place des paramètres, 1er temps

Le sujet est assis à califourchon sur la table, ses pieds sont posés bien à plat au sol (sur table basse), les genoux sont serrés et unis à la table (sur table haute). La main droite du sujet empaume son épaule gauche.

L'index du praticien désigne la région du processus transverse postériorisé de la vertèbre qui présente une restriction de mobilité en latéralité.

******ebook converter DEMO Watermarks*******

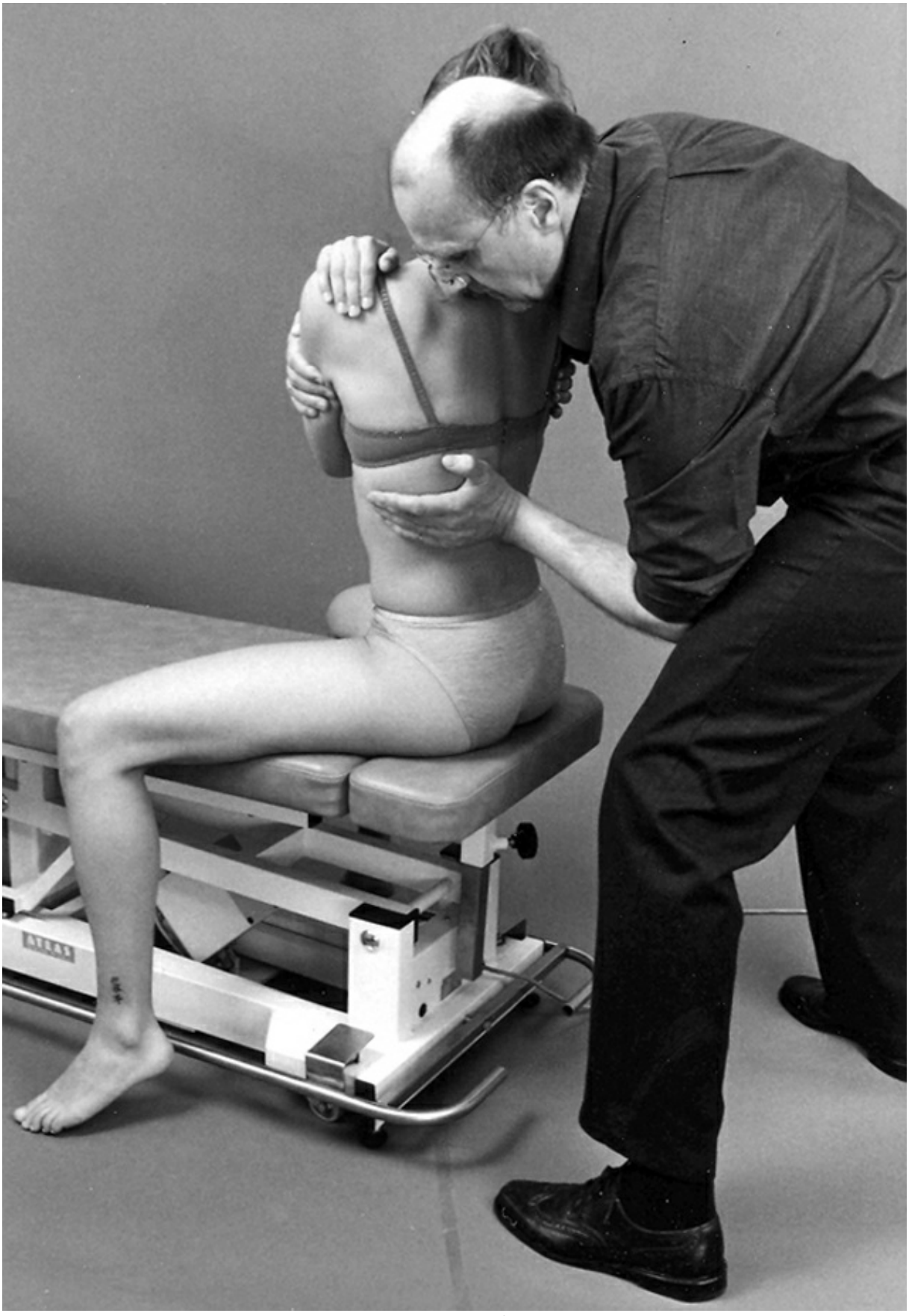

FIG. 6.15 **Mise en place des paramètres, 2e temps**

******ebook converter DEMO Watermarks*******

Noter la position de la main droite du praticien qui vient empaumer le bras gauche du sujet. La main gauche du praticien se place, par l'intermédiaire de la base de l'éminence hypothénar dans la région du processus transverse « postériorisé » de la vertèbre à traiter.

******ebook converter DEMO Watermarks*******

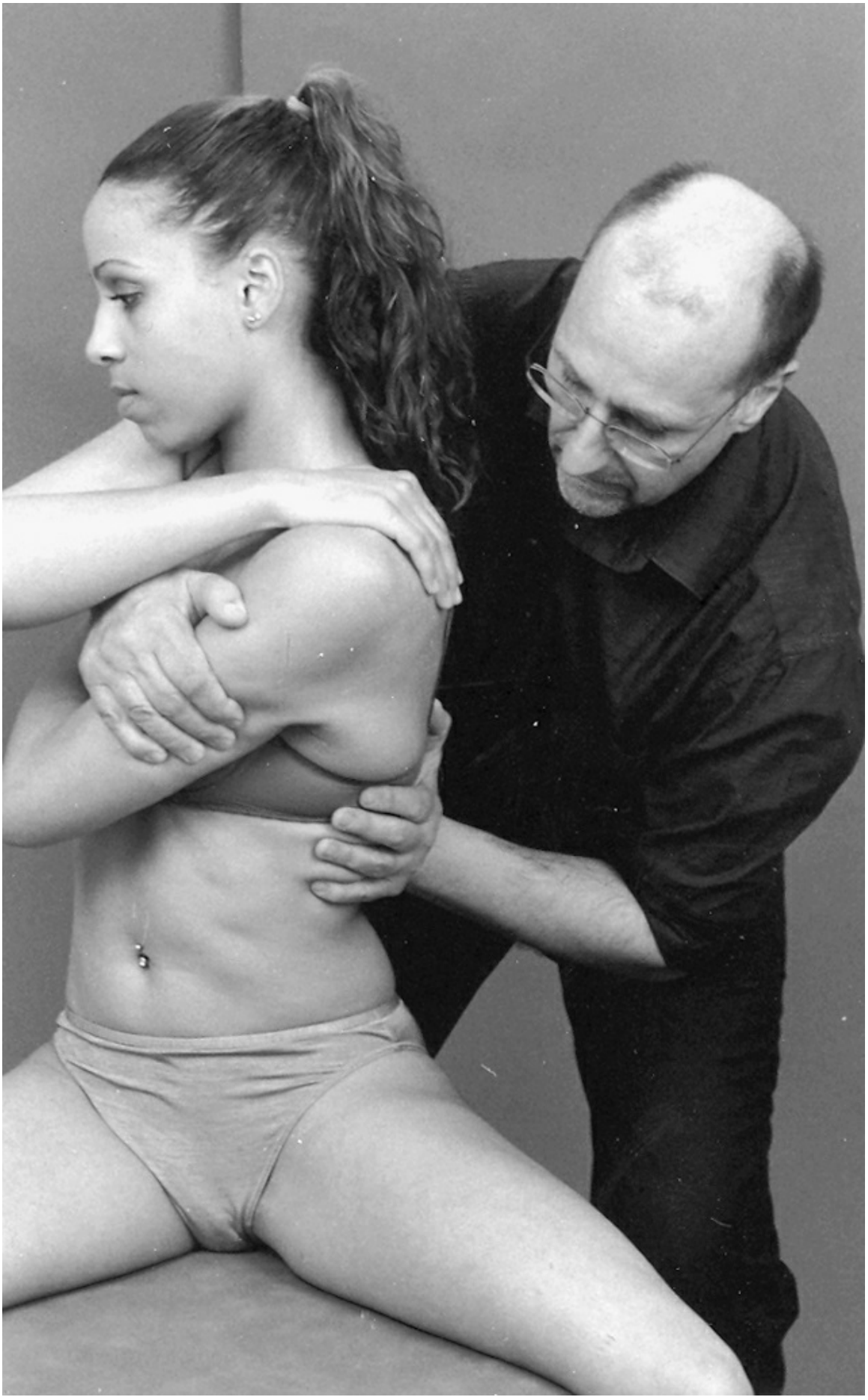

******ebook converter DEMO Watermarks*******

FIG. 6.16 Mise en place des paramètres, 3e temps

Sur la figure ci-contre le praticien place le rachis thoraco-lombal en légère extension, en y ajoutant une latéroflexion gauche.

******ebook converter DEMO Watermarks*******

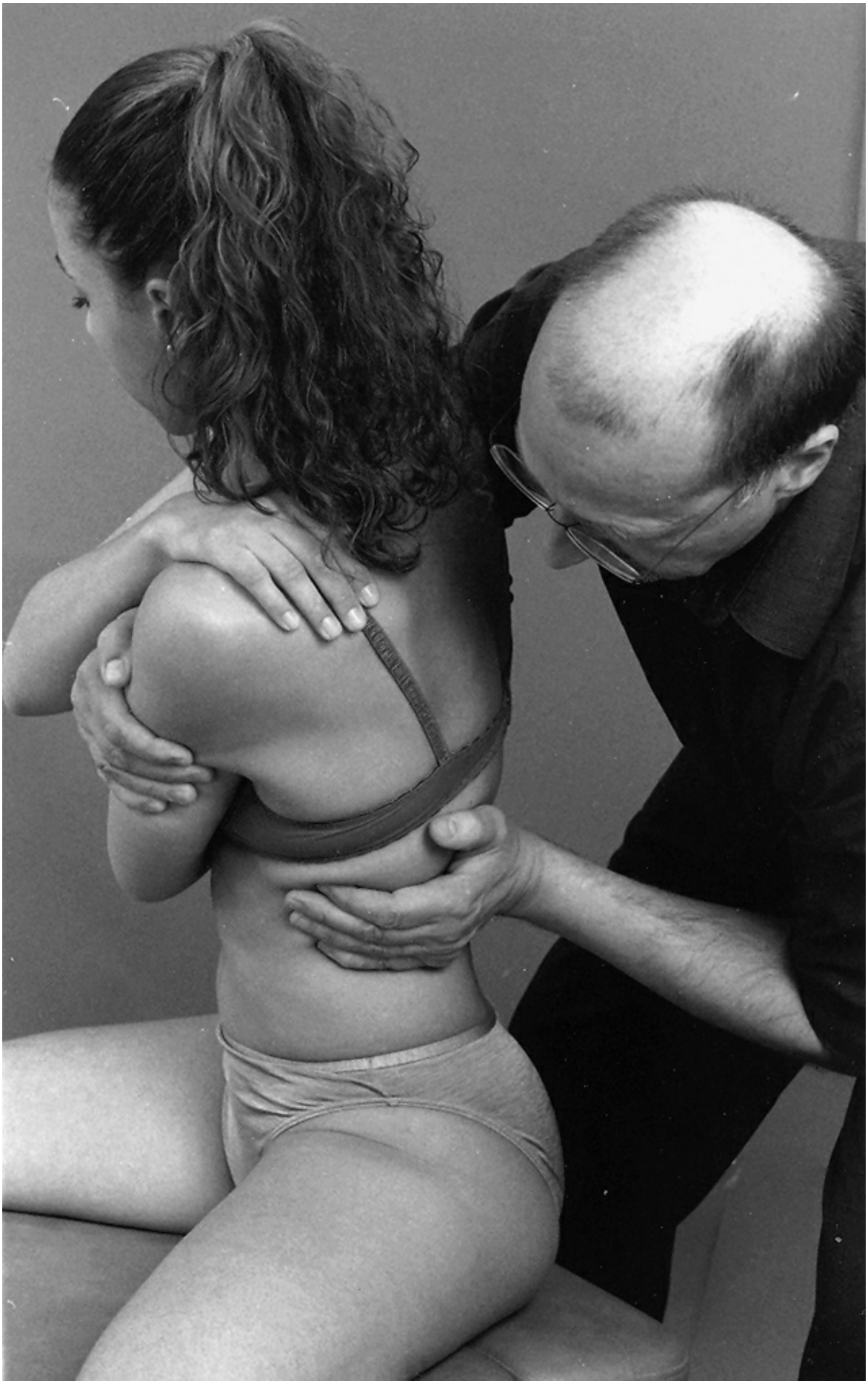

******ebook converter DEMO Watermarks*******

FIG. 6.17 Mise en place des paramètres, 4e temps

Le praticien pose son éminence hypothénar dans la région du processus transverse gauche de T12 (fortement réduite à ce niveau).

Il focalise la technique sur T12 en demandant la participation du sujet, qui se met en extension sur le processus transverse de cette même vertèbre.

Cette position doit être conservée par le sujet.

Remarque : L'éminence hypothénar de la main gauche du praticien devient le point fixe de la phase suivante de la mobilisation.

Le praticien fait une rotation complète de son corps, se baisse en maintenant la prise de sa main gauche dans la région du processus transverse de T12. Le praticien place son coude contre son flanc gauche ou sur sa cuisse gauche et fixe l'ensemble de la prise.

À partir de cette position, le praticien met en place l'inclinaison sur le point fixe constitué par tout ce qui a été mis en place précédemment.

******ebook converter DEMO Watermarks*******

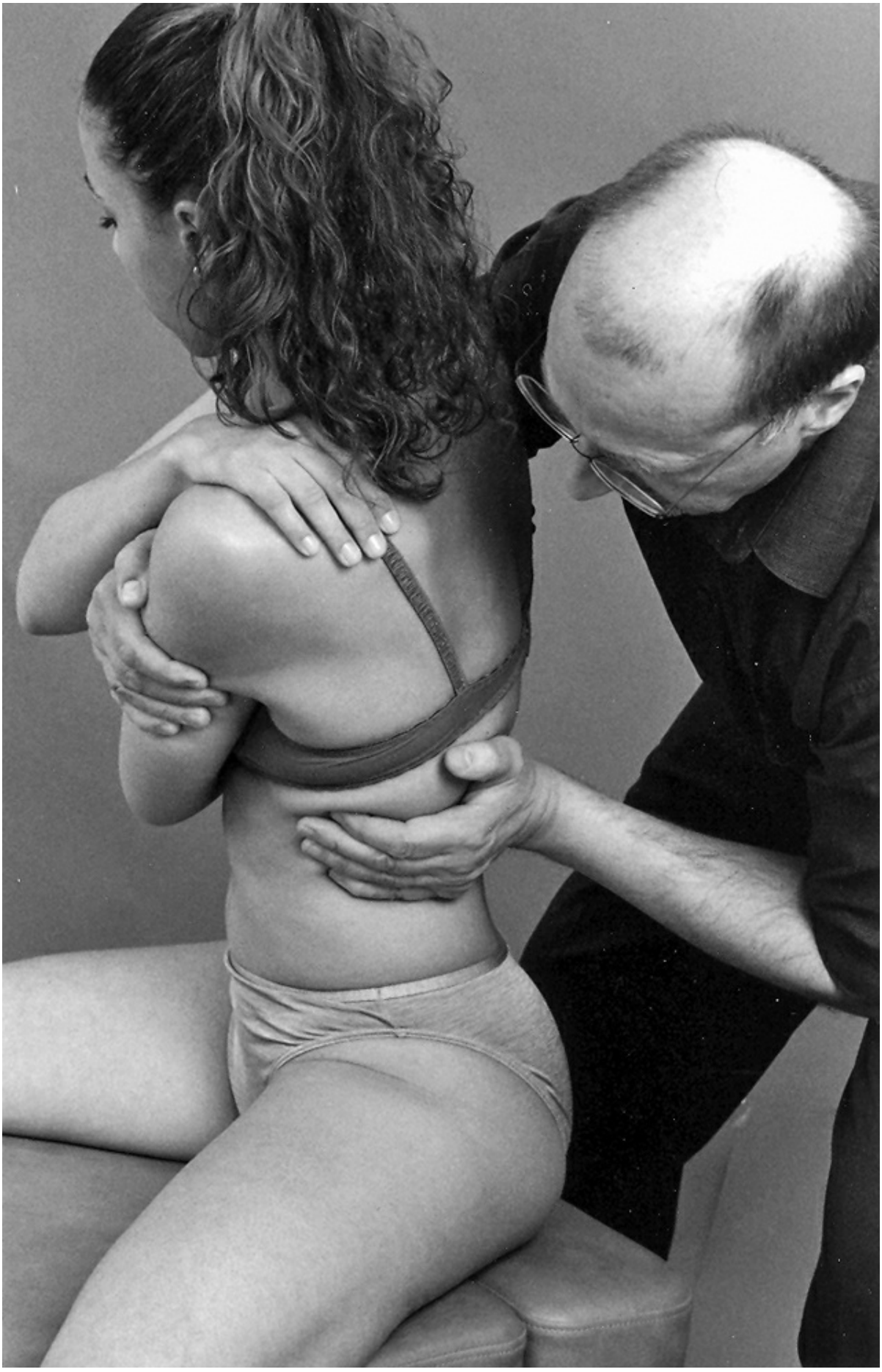

******ebook converter DEMO Watermarks*******

FIG. 6.18 Mobilisation avec impulsion

Le praticien ayant réalisé la mise en tension par l'enchaînement des trois composantes de la mobilisation (extension, latéroflexion gauche et rotation droite du tronc), il exerce à l'aide de sa main gauche, accompagnée par l'ensemble de son corps, une poussée en arc de cercle d'arrière en avant et de gauche à droite.

******ebook converter DEMO Watermarks*******

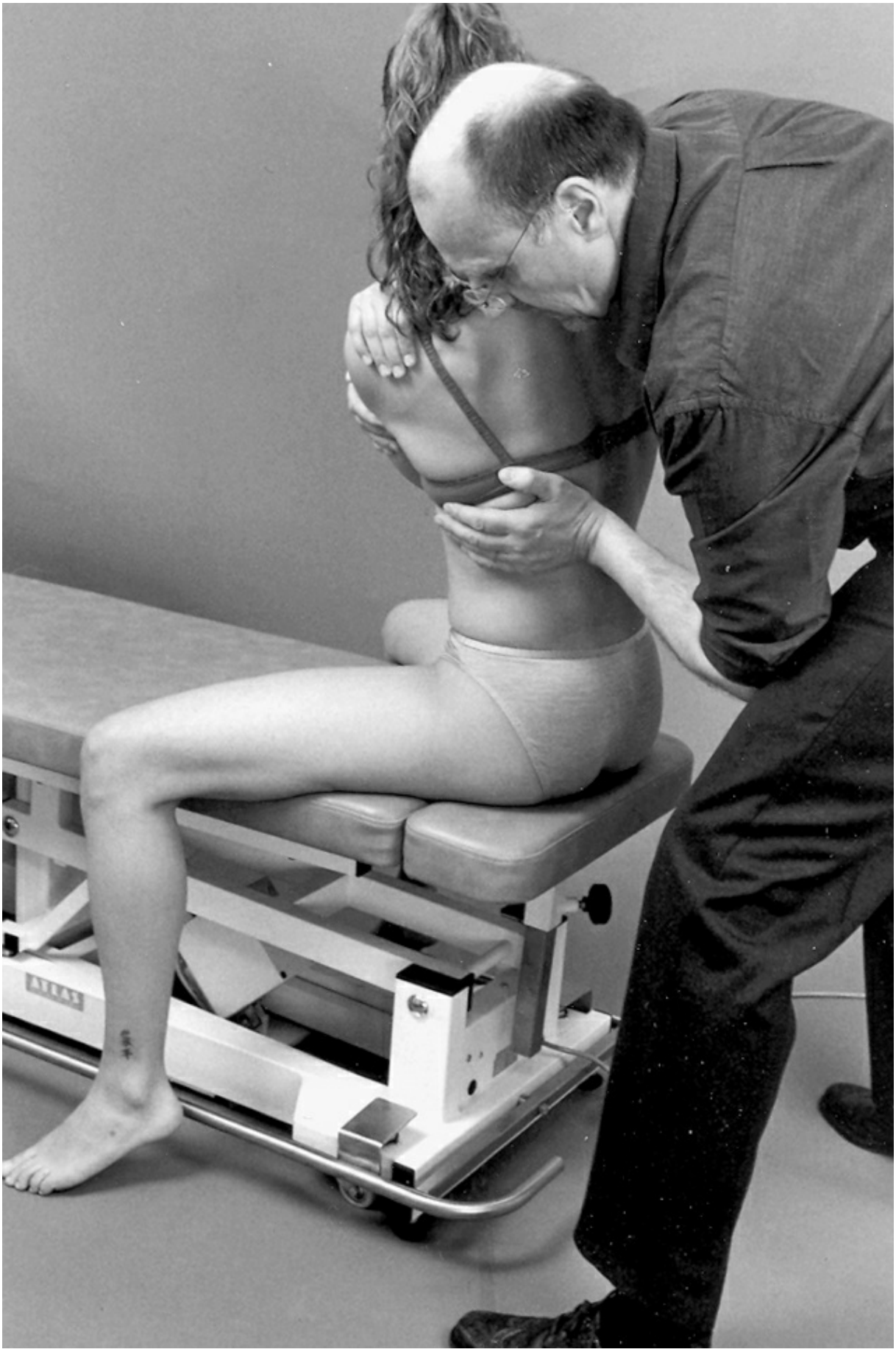

******ebook converter DEMO Watermarks*******

FIG. 6.19 Mobilisation avec impulsion

La focalisation des paramètres au bon niveau se réalise à l'aide d'une flexion des genoux du praticien qui laisse le sujet venir s'appuyer sur le contact « hypothénarien » de la main gauche. La mobilisation avec impulsion est réalisée par une poussée qui se fait directement en diagonale de bas en haut et de dehors en dedans, appliquée sur le début de l'inspiration du sujet.

Pour une réduction optimale

- C'est le coude du praticien « calé » à son propre corps (creux inguinal ou cuisse) qui dirige et contrôle la rotation.
- La fesse du sujet ne doit sous aucun prétexte décoller du plan de la table. Il faut donc impérativement intégrer à la technique de réduction une légère composante de compression, appliquée sur le rachis thoraco-lombal par l'intermédiaire de la main droite du praticien placée au niveau de la tubérosité deltoïdienne (V deltoïdien) du bras gauche du sujet.
- Veiller à une hauteur de table correcte afin que le praticien, lorsqu'il plie ses genoux, ait un contact tronc/éminence hypothénar optimal.
- Le praticien doit s'être suffisamment déplacé sur le côté pour que la mobilisation avec impulsion s'effectue directement dans les paramètres mis en place (inclinaison et rotation opposée).

******ebook converter DEMO Watermarks*******

7

Le rachis lombal

******ebook converter DEMO Watermarks*******

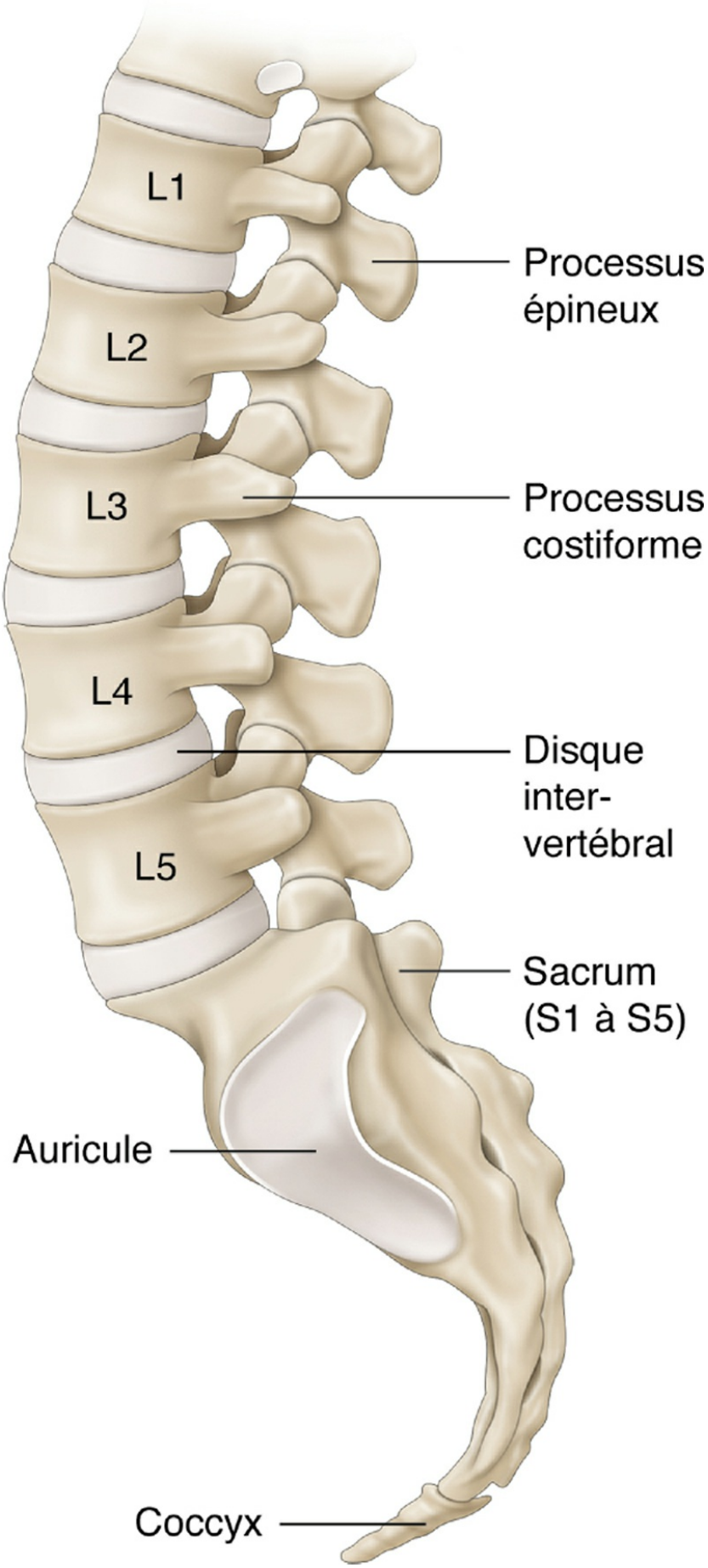

******ebook converter DEMO Watermarks*******

Guide des figures

Les tests	Fig. 7.1 à 7.14
Techniques de réduction	Fig. 7.15 à 7.29

Diagnostic

Causes

Causes directes

Il y a deux cas de figure.

Vertèbres lombales hautes

Les dysfonctions touchant la partie supérieure du segment lombal sont généralement liées à des mouvements répétitifs du haut du corps et, en général, à des mouvements de rotation. Ce pourra être, par exemple, un sujet passant beaucoup de temps, au cours de sa journée de travail, à déplacer des objets de sa gauche vers sa droite et du bas vers le haut, tels que les employés chargés de garnir les rayonnages dans les supermarchés.

Vertèbres lombales basses

Les dysfonctions du rachis lombal inférieur sont, elles, plutôt dépendantes de mouvements de flexion et d'extension du rachis lombal, avec ou sans charges additionnelles et sans presque aucun mouvement de rotation. C'est par exemple le geste de poser une valise dans la malle de sa voiture.

Remarque : Un problème localisé sur les vertèbres lombales basses est généralement plus aigu. C'est par exemple le cas du sujet qui, s'étant penché en avant, n'a ensuite pas pu se relever. En revanche, un sujet qui voudrait mettre un objet sur une étagère, bras tendu et avec un rachis en extension, pourrait provoquer une atteinte lombale haute (L1, L2).

Selon les cas de figure, les vertèbres lombales se comporteront différemment dans les gestes de la vie quotidienne.

Important

Le même geste n'aura pas la même implication selon la morphologie du sujet (hyperlordose, cyphose, attitude scoliotique, inversion de courbure,

******ebook converter DEMO Watermarks*******

dysmorphisme, anomalie transitionnelle sacrolombale, etc.).

Exemples

- La position « du flamant rose » (sur un pied toute la journée, avec une tendance à fixer le bas du corps et à être très mobile avec le haut), observée dans diverses situations professionnelles, par exemple chez les coiffeurs.
- Parmi d'autres activités professionnelles : toutes les personnes qui emballent des produits.
- Les chasseurs (ball-trap, chasse à la perdrix ou à la caille) : rotations rapides du tronc avec les pieds fixés au sol.
- Natation (papillon, brasse).
- Surpoids, absence d'exercices physiques, négligence du sujet par rapport à son « hygiène » vertébrale.

Causes secondaires

- Tous les problèmes inhérents à la statique du sujet et aux problèmes ergonomiques dans les différentes activités professionnelles.
- Toute la charge émotionnelle que peut supporter le rachis pour des raisons « psychoémotionnelles ».

À propos de l'examen clinique

- Ne pas oublier l'investigation des dermatomes, myotomes et des réflexes des différents étages du rachis lombal. Penser également à la discopathie ainsi qu'à une éventuelle hernie discale qui viendrait compléter le tableau clinique.
- Le test du rebond détermine la zone en dysfonction (là où le praticien va agir).
- Les tests spécifiques donnent la position des vertèbres de cette zone et déterminent la « postériorité » de la transverse sur laquelle le praticien va agir.
- Le test tissulaire détermine si la technique sera directe ou indirecte.

À retenir avant réduction

Le praticien va principalement tenir compte du résultat des tests spécifiques et du test tissulaire avant de choisir la technique de réduction : quel que soit le niveau lombal atteint, ce sont ces données qui déterminent si la technique

******ebook converter DEMO Watermarks*******

de réduction sera directe ou indirecte.

Remarque : Dans le cas où l'analyse de ces deux tests serait contradictoire, c'est le test tissulaire qui prime.

Le test tissulaire aiguille le praticien sur le type de technique de réduction qu'il doit choisir : soit une réduction par technique directe (le praticien fixe le levier inférieur et agit par l'intermédiaire du levier supérieur), soit une réduction par technique indirecte (le praticien fixe le levier supérieur et provoque une rotation par l'intermédiaire du levier inférieur).

Important

Ce chapitre s'intéresse aux dysfonctions du rachis lombal. Toute mobilisation avec impulsion doit être précédée d'un diagnostic d'exclusion éliminant toute contre-indication aux techniques de réduction.

Les tests

Les tests activo-passifs

Flexion et extension

Position de départ

Pour des raisons de stabilité, il faut demander au sujet :

- lorsque ses pieds ne reposent pas sur le sol, de bien caler ses creux poplités contre le rebord de la table ;
- d'écarter ses genoux et de poser ses mains à plat sur la face antérieure de ses cuisses.

******ebook converter DEMO Watermarks*******

******ebook converter DEMO Watermarks*******

FIG. 7.1 Flexion du rachis lombal

Demander au sujet de se pencher en avant. Le praticien à l'aide de ses mains accompagne le mouvement et vérifie que ce dernier se passe bien au niveau du rachis lombal.

Ce qu'il faut observer :

- que le sujet se penche en avant de manière harmonieuse, sans « à-coups » (phénomène de la roue dentée) ;
- que le sujet en se penchant en avant ne dévie pas vers sa droite ou vers sa gauche ;
- si cela est le cas, lui demander de recommencer le mouvement en s'efforçant de ne pas dévier, car s'il y a anomalie ou dysfonction le sujet va dévier du côté de la dysfonction.

******ebook converter DEMO Watermarks*******

FIG. 7.2 **Extension du rachis lombal**

Il faut davantage demander au sujet de se mettre en hyperlordose lombale

******ebook converter DEMO Watermarks*******

plutôt que de se pencher en arrière. Le praticien accompagne le mouvement à l'aide de ses mains, en demandant au sujet : « Essayez de bien "creuser" ou de bien "lordoser" le rachis lombal sous mes doigts. »

Tout en contrôlant la bonne exécution de ce mouvement, il faut engager un dialogue avec le sujet en l'interrogeant sur une douleur éventuellement déclenchée par le mouvement (voir *Préambule*).

Rotation

******ebook converter DEMO Watermarks*******

FIG. 7.3 **Rotation droite**

******ebook converter DEMO Watermarks*******



FIG. 7.4 **Rotation gauche**

******ebook converter DEMO Watermarks*******

Le sujet est assis sur la table, les pieds au sol ou, si la table est haute, lui demander de bien caler ses creux poplités contre le rebord de la table. Veiller à ce que le rachis soit en position neutre : légère lordose physiologique cervicale et lombale, et légère cyphose physiologique thoracique.

À partir de cette position, demander au sujet de regarder en arrière par-dessus son épaule droite ou gauche sans soulever la fesse gauche ou droite.

Inclinaison

******ebook converter DEMO Watermarks*******

******ebook converter DEMO Watermarks*******

FIG. 7.5 **Inclinaison latérale du tronc à gauche**

******ebook converter DEMO Watermarks*******

******ebook converter DEMO Watermarks*******

FIG. 7.6 **Inclinaison latérale du tronc à droite**

Le sujet est assis en position de référence. Le rachis est en position neutre de référence, respect des courbures physiologiques. Le praticien, assis sur un tabouret ou debout, place l'une de ses mains sur la crête iliaque du sujet, pour davantage de stabilité, et l'autre main sur l'épaule du sujet pour guider le mouvement. Demander au sujet de s'incliner à gauche ou à droite en gardant la position physiologique du rachis.

Remarque : Le praticien est attentif à l'harmonie de la courbure de la concavité (droite ou gauche). Très souvent en cas de dysfonction, la concavité est plus marquée d'un côté que de l'autre : c'est un élément du test dont il faudra tenir compte lors de la réalisation de la technique (voir *Préambule*).

La douleur

- Si le sujet ressent une douleur en début de mouvement, du côté opposé à l'inclinaison, il s'agit probablement d'une douleur d'étirement d'origine musculaire.
- Une douleur ressentie en fin de mouvement, toujours du côté opposé à l'inclinaison, est probablement d'origine capsulo-ligamentaire, siégeant au niveau des articulations interapophysaires.
- Si la douleur siège du même côté que l'inclinaison, il s'agit probablement d'une douleur de compression qui concerne les articulations interapophysaires du côté de l'inclinaison.

Remarque : Noter sur les figures ci-dessus la différence d'harmonie existant entre les inclinaisons droite ou gauche.

Les tests passifs

Test du rebond

******ebook converter DEMO Watermarks*******



FIG. 7.7 Position du sujet et du praticien

Le sujet est assis sur la table pieds à plat au sol ou creux poplités calés contre le rebord de la table, si la table est haute. La région lombale est en lordose physiologique.

Le praticien est assis en bout de chaise, jambes écartées, coudes sur les cuisses, les pieds posés au sol en prenant soin de garder les talons libres.

Remarque : Il est utile de bien adapter la hauteur de la table afin que le praticien soit correctement positionné.

******ebook converter DEMO Watermarks*******

******ebook converter DEMO Watermarks*******

FIG. 7.8 **Exécution du test du rebond**
Poussée du rachis lombal de droite à gauche

******ebook converter DEMO Watermarks*******

******ebook converter DEMO Watermarks*******

FIG. 7.9 **Exécution du test du rebond**
Poussée du rachis lombal de gauche à droite

Le praticien pose ses pouces entre les processus épineux des vertèbres lombales, empoigne les flancs du sujet et demande à ce dernier de se laisser aller dans ses mains. C'est le praticien qui soutient le sujet et qui imprime le mouvement. Le praticien pousse d'abord de droite à gauche à l'aide de son pouce, en notant la qualité du mouvement (rigide ou pas) ; puis il réalise le même geste du côté opposé. Lorsque le praticien perçoit une rigidité, il réitère ce même geste technique deux à trois fois. Le test du rebond doit être effectué sur l'ensemble du rachis lombal, de bas en haut, de L5 à T11, en essayant de garder le même rythme tout au long de la « remontée » du rachis lombal.

Remarque : Ne pas oublier que c'est le test du rebond qui permet de localiser les zones de rigidité.

Le test tissulaire

FIG. 7.10 **Position initiale**
Réalisation du test

******ebook converter DEMO Watermarks*******

Position du sujet et des mains du praticien

La position du sujet est identique à ce qui a été décrit pour le test du rebond.

Le praticien pose ses pouces en regard des processus transverses du rachis lombal du sujet ; les autres doigts se déploient sur ses flancs.

Exécution du mouvement : 1re partie

Le praticien apprécie la liberté, l'élasticité et le sens « facilité » des tissus.

Exécution du mouvement : 2e partie

Lorsque le praticien a trouvé le sens « facilité » des tissus, il demande au sujet d'engager une rotation du rachis, d'abord dans ce sens « facilité », puis dans le sens contraire, et il note le résultat.

Remarque : Dans 95 % des cas la rotation du rachis est plus aisée dans le sens « facilité » des tissus, ce qui signifie qu'il faudra coucher le sujet du côté où il tourne le mieux lorsque nous réaliserons la technique de réduction. Par exemple : si le sujet tourne mieux de droite à gauche, on le couchera du côté droit pour exécuter la technique de réduction.

Les tests spécifiques

Flexion et extension

Position de départ

Le sujet est assis en position de référence : pieds à plat au sol si la table est basse, ou les creux poplités plaqués contre le rebord de la table si elle est haute. Le rachis lombal est en lordose physiologique. Le praticien, après avoir posé ses mains sur les flancs du sujet, positionne ses pouces sur les processus transverses de la vertèbre qu'il souhaite tester.

******ebook converter DEMO Watermarks*******

******ebook converter DEMO Watermarks*******

FIG. 7.11 Flexion du rachis lombal
Exécution du test

Le praticien demande au sujet de se pencher légèrement en avant et tente de capter le comportement de la vertèbre dans le mouvement de flexion. Dans ce mouvement, le praticien doit percevoir l'un des processus transverses de la vertèbre testée venant buter contre l'un de ses deux pouces. Le test doit être exécuté à tous les étages du rachis lombal.

******ebook converter DEMO Watermarks*******

******ebook converter DEMO Watermarks*******

FIG. 7.12 Extension du rachis lombal
Exécution du test (à exécuter à tous les étages du rachis lombal)

Le praticien demande au sujet de se mettre en extension de rachis lombal, c'est-à-dire d'exagérer sa lordose physiologique. Dans ce type de mouvement, le praticien doit éventuellement percevoir l'un des processus transverses de la vertèbre testée « fuir » sous l'un de ses deux pouces.

Remarque : Au cours de ce mouvement de flexion/extension, noter la dissymétrie possible du mouvement ainsi que la possible « fixation » en postériorité d'un processus transverse au cours de la flexion ou de l'extension du rachis lombal.

Rotation

******ebook converter DEMO Watermarks*******

******ebook converter DEMO Watermarks*******

FIG. 7.13 Rotation droite ou gauche du rachis lombal
Position de départ : exemple de l'étage L2L3
Exécution du test

Elle est identique à celle que l'on utilise pour faire exécuter au sujet une latéroflexion spécifique. Si le praticien souhaite tester l'étage L2L3, par exemple : il place son pouce droit sur la partie latérale gauche du processus épineux de L2 et son index droit replié sur la partie latérale droite du processus épineux de L3, réalisant ainsi une prise « pouce-index » en forme de pince.

Le praticien imprime une rotation de haut en bas sur le rachis lombal afin de se focaliser sur l'étage intervertébral à tester. Pour ce faire, le praticien exécute une rotation de son propre corps autour de son membre inférieur gauche.

Il faut éviter toute inclinaison latérale ou flexion/extension, chacun de ces mouvements étant une compensation possible. Le praticien réalise une légère supination à l'aide de la prise « pouce-index » de sa main droite afin d'apprécier la qualité de rotation d'une vertèbre sur l'autre.

Exemple. Dans le cas de la figure ci-contre, le praticien fait tourner L2 de droite à gauche :

- avec son pouce, le praticien perçoit que cette vertèbre (L2) part en rotation ;
- avec son index il appuie sur la face latérale droite du processus épineux de la vertèbre sous-jacente (L3) dans l'autre sens, c'est-à-dire en faisant tourner cette vertèbre de gauche à droite ;
- en cas de dysfonction de L2 sur L3, L3 suit L2 (il n'y aura pas de décalage entre le pouce et l'index du praticien : il y a deux processus épineux qui sont dans le même plan).

Inclinaison

******ebook converter DEMO Watermarks*******

FIG. 7.14 **Inclinaison latérale droite ou gauche du rachis lombal**

******ebook converter DEMO Watermarks*******

Position de départ

Le sujet est assis sur la table, pieds à plat au sol ou creux poplités bien calés contre le rebord de la table (selon la hauteur de cette dernière). Le rachis lombal est en lordose physiologique.

Le sujet empaume son épaule droite (ou gauche) avec la main du côté opposé, et son hémithorax gauche (ou droit) avec son autre main.

Le praticien passe l'un de ses bras entre, ou par-dessus les deux bras du sujet (selon les morphologies respectives de l'un et de l'autre) et empoigne le bras droit (ou gauche) du sujet au niveau du V deltoïdien (tubérosité deltoïdienne).

Exécution du mouvement

Le praticien est au contact du sujet de manière à faire corps le plus possible avec lui et place l'un de ses pouces (le droit ou le gauche) entre deux processus épineux.

Le praticien abaisse le moignon de l'épaule droite (ou gauche) du sujet au moyen d'une légère flexion de ses genoux, en même temps qu'il avance son hémibassin gauche (ou droit).

Le bras du praticien placé sur le moignon de l'épaule du sujet essaye d'éviter l'amorce de mouvement de rotation, toujours possible, et veille à garder un mouvement de latéroflexion le plus pur possible.

C'est avec l'un de ses pouces que le praticien analyse ce mouvement de latéroflexion.

Remarque : À l'aide de cette technique « au pouce », le mouvement de latéroflexion peut-être analysé de L1 à L5.

Le test étant comparatif, il faut évidemment effectuer le même test du côté opposé.

Techniques de réduction

Technique de réduction 1

Technique indirecte

Cette technique est dite semi-directe (ou indirecte) car nous n'agissons pas directement sur la postériorité du processus transverse de la vertèbre concernée. Le choix de la technique dépend du test tissulaire, c'est-à-dire du sens en rotation vers lequel le sujet peut le mieux se tourner.

Remarque : Il est préférable de réaliser ce genre de technique sur table

******ebook converter DEMO Watermarks*******

haute.

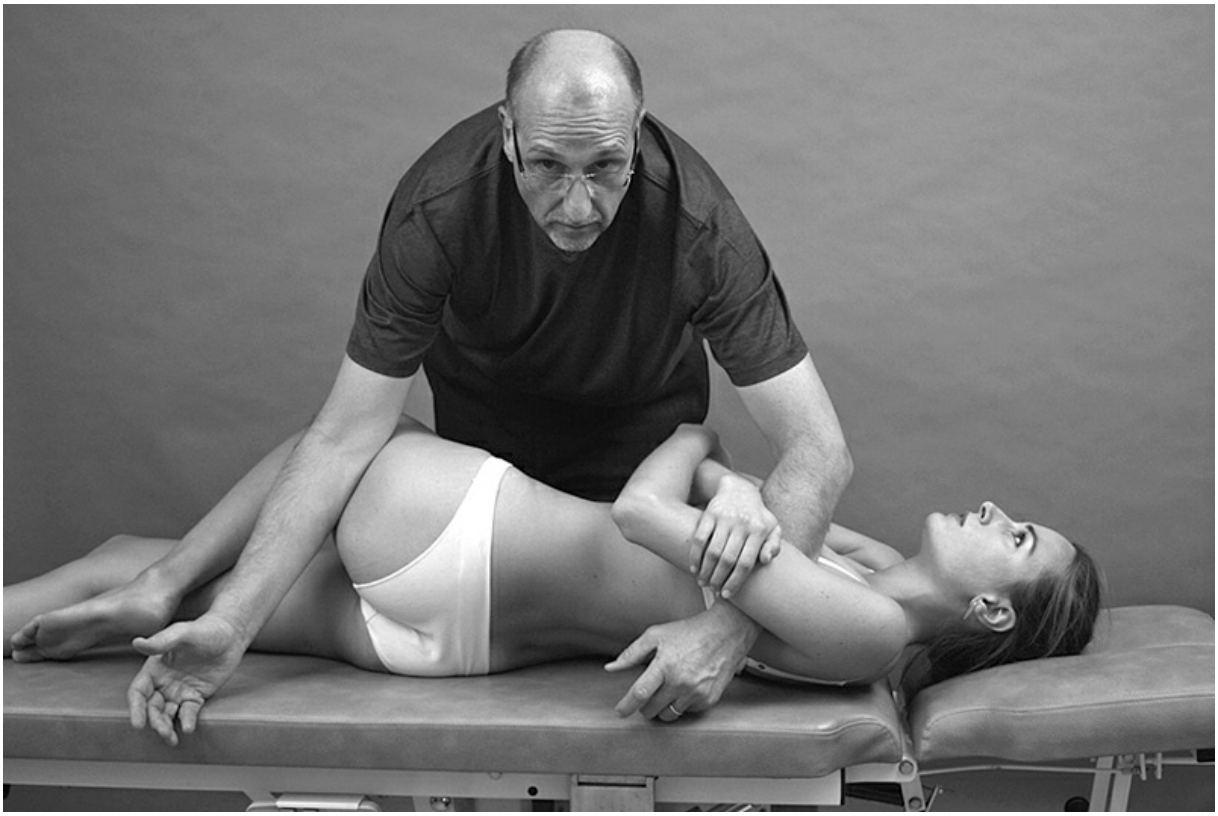

FIG. 7.15 **Position du sujet**

Le sujet est positionné en lumbaroll (voir tome 2 : *Le bassin et la charnière lombo-sacrée*) ; le côté de la « postériorité » du processus transverse est sur la table. Le sujet est placé en décubitus dorsal ou en décubitus latéral, suivant la souplesse de ce dernier.

******ebook converter DEMO Watermarks*******

FIG. 7.16 **Mise en place des paramètres : exemple d'une dysfonction de L2 sur L3**
Mise en place du levier supérieur

Dans le cas, représenté ici, d'une dysfonction de L2 sur L3, le praticien place la pulpe de son pouce gauche sur la face latérale gauche du processus épineux de L2.

Dans la mesure du possible, il faut tenter de garder le levier supérieur le plus stable possible et agir par l'intermédiaire du levier inférieur en induisant un mouvement de rotation par un appui de l'avant-bras sur ce levier inférieur.

******ebook converter DEMO Watermarks*******



FIG. 7.17 Mise en place des paramètres, 2e temps
Mise en place du levier inférieur

Le praticien utilise la partie médiale de son avant-bras pour faire « bloc » avec le levier inférieur et place la pulpe de son pouce droit sur le processus transverse gauche de L3.

Le praticien ramène l'ensemble du levier inférieur (hanche/ilium/L5L4) à l'aide de son avant-bras, afin de compacter cet ensemble sur la vertèbre L2, et ce jusqu'à ce que le praticien perçoive sous son pouce gauche (placé sur la face latérale gauche du processus épineux de L2) cette force d'impaction.

******ebook converter DEMO Watermarks*******

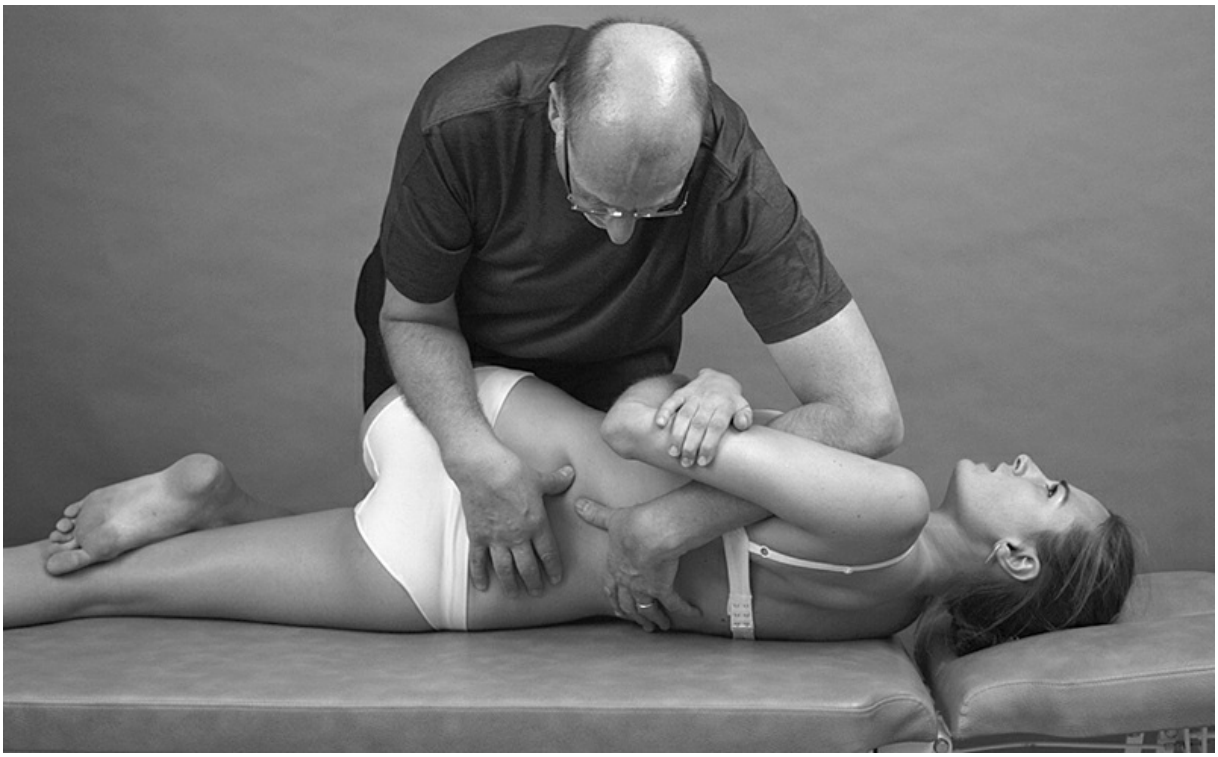

FIG. 7.18 **Mobilisation avec impulsion**

Le praticien fixe le levier supérieur et agit au moyen du levier inférieur. Le pouce droit du praticien participe à la manœuvre en guidant la mobilisation avec impulsion pour être certain d'agir sur l'étage lombal désiré.

Pour une réduction optimale

Mobilisation avec impulsion

Pour ce type de technique, il est préférable d'utiliser une table haute et il est fortement recommandé de placer la région lombale en légère cyphose, car si cette région est laissée en lordose les articulations sont « bloquées » et il est impossible d'effectuer la mobilisation avec implusion en rotation du rachis.

Technique de réduction 2

Technique directe

******ebook converter DEMO Watermarks*******

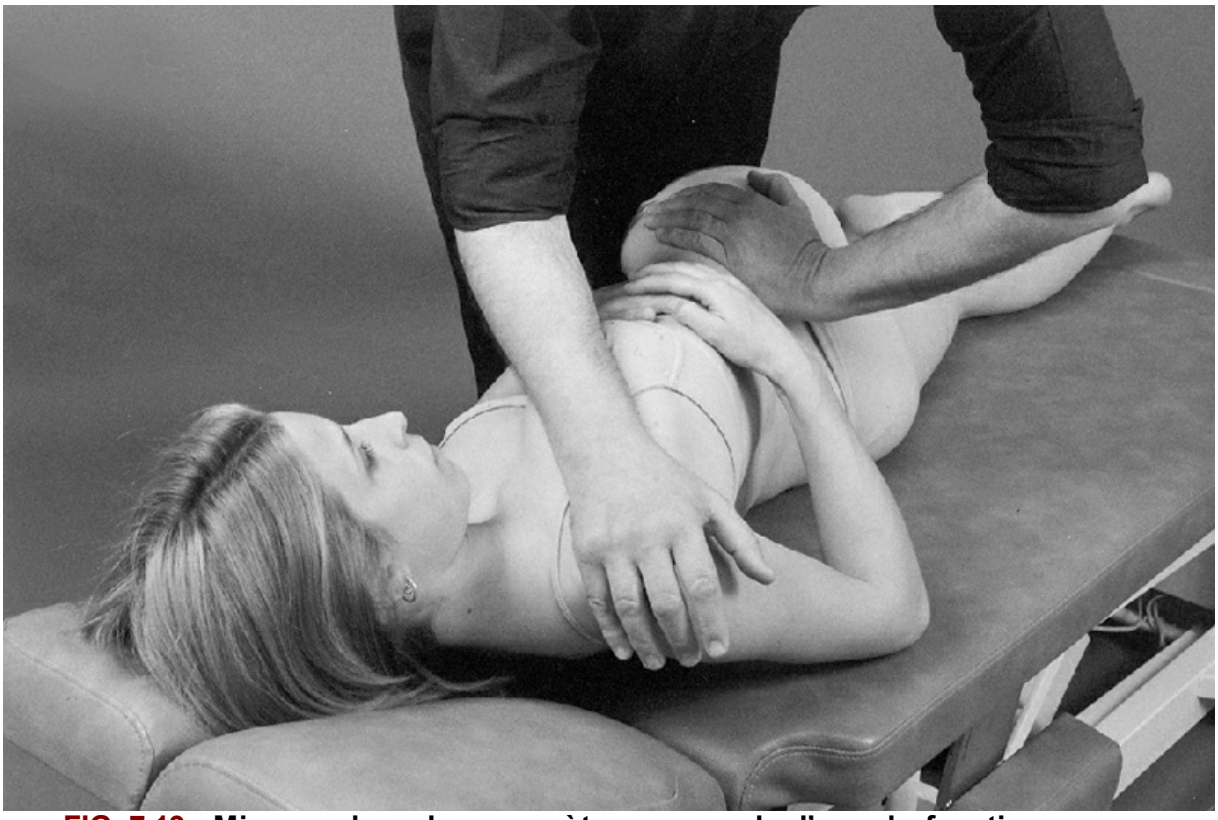

FIG. 7.19 **Mise en place des paramètres : exemple d'une dysfonction siégeant entre L2 et L3**

La « postériorité » du processus transverse de la vertèbre à mobiliser doit être placée vers le haut. Le membre inférieur du praticien, qui sera le point de pivot de la technique, s'appuie contre la table ; ce membre doit être très bien positionné car il est au centre de la technique de réduction.

Le sternum du praticien est quasiment situé à l'aplomb de la zone à mobiliser.

******ebook converter DEMO Watermarks*******

FIG. 7.20 **Mobilisation avec impulsion à l'aide d'une prise « pisiforme » (ou « hypothénarienne »)**

Le praticien place son épaule en rotation interne (médiale) afin d'amener son avant-bras à la perpendiculaire de la zone à traiter car la mobilisation avec impulsion se portera le plus possible d'arrière en avant. La base de l'éminence hypothénar du praticien est positionnée au contact de la « postériorité » du processus transverse de la vertèbre à mobiliser.

Afin de fixer le levier inférieur, le praticien plaque son propre fémur sur le fémur du sujet, et, par son intermédiaire, fixe l'articulation coxo-fémorale puis l'os iliaque et la région lombale, et vient très précisément impacter cet ensemble sur la région à traiter.

Technique de réduction 3

******ebook converter DEMO Watermarks*******

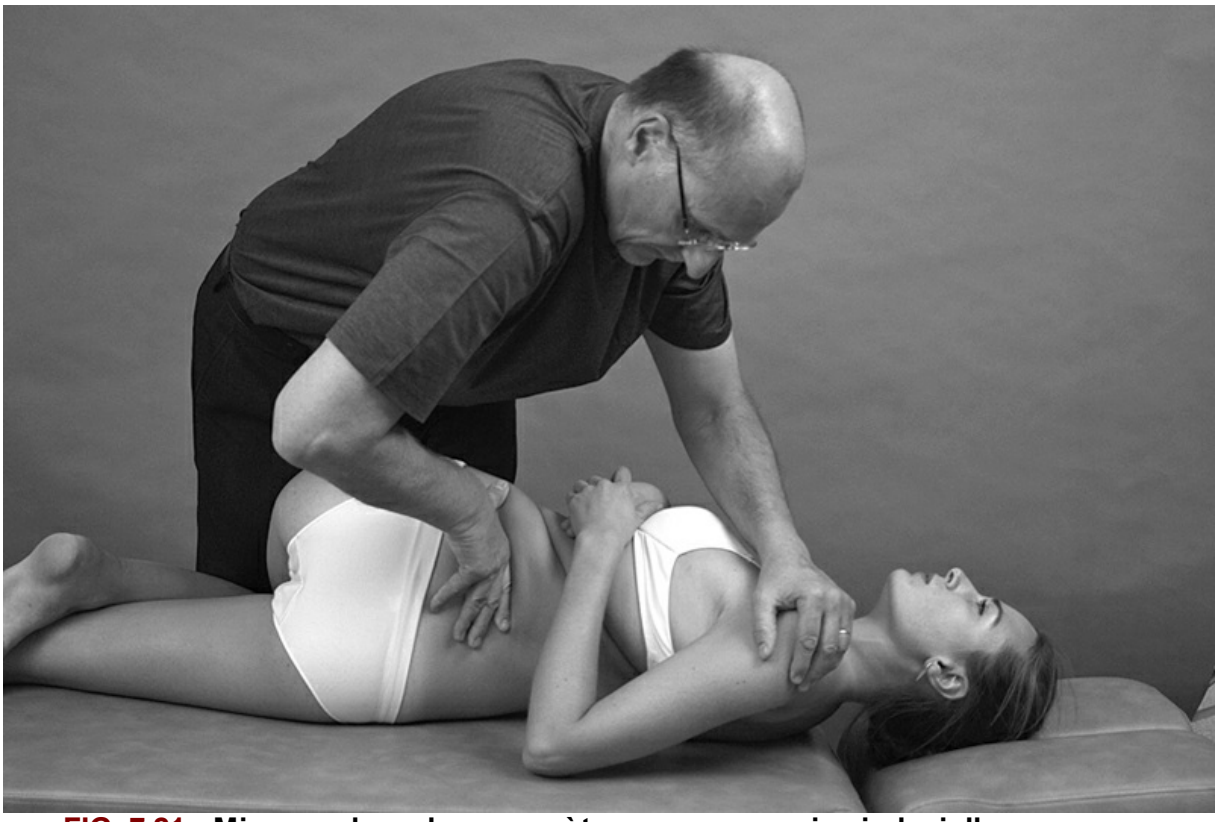

FIG. 7.21 Mise en place des paramètres pour une prise indexielle Positionnement particulier de la main du praticien

La main du praticien est en déviation ulnaire ; le poignet est en légère extension et perpendiculaire à la zone à traiter. L'appui se fait sur le processus transverse de la vertèbre à mobiliser, par l'intermédiaire de la partie radiale (externe) de la première phalange de l'index, ce qui est beaucoup plus pratique par rapport à la masse musculaire des muscles spinaux, souvent conséquente à ce niveau.

******ebook converter DEMO Watermarks*******

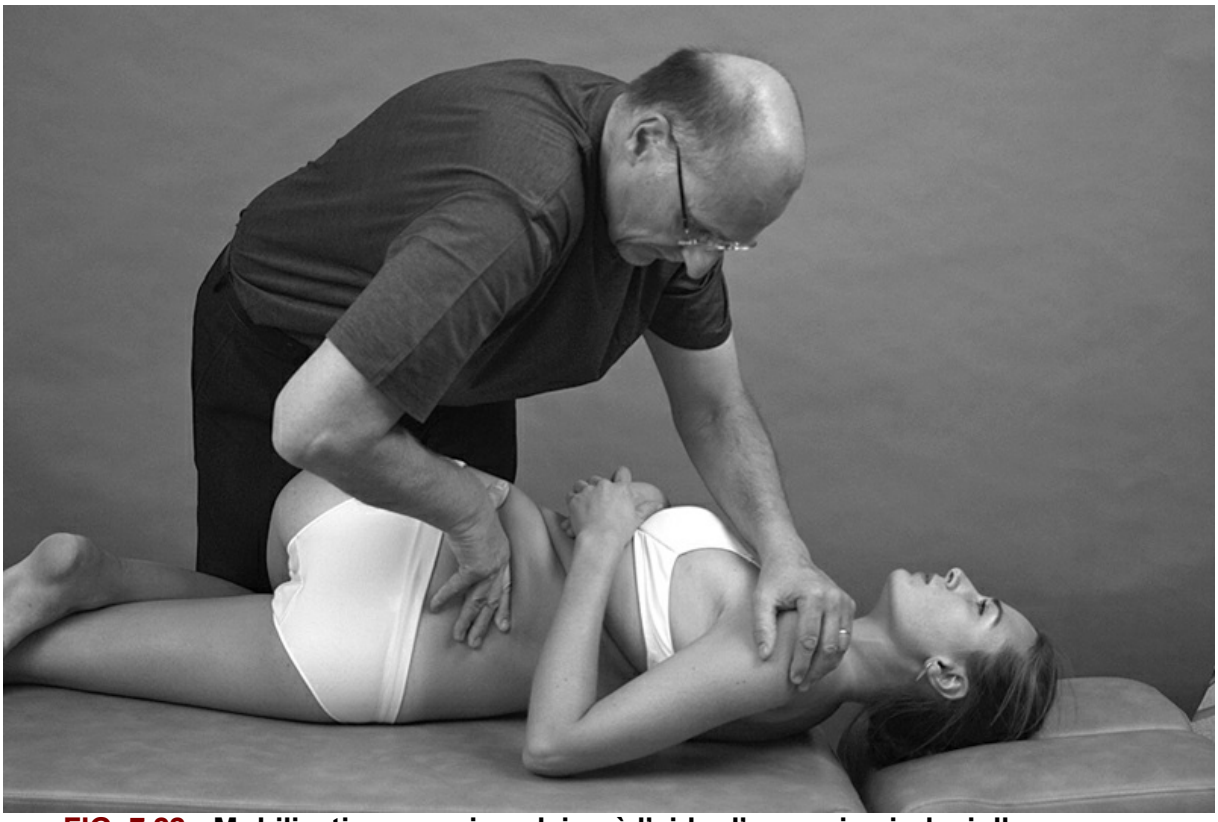

FIG. 7.22 **Mobilisation avec impulsion à l'aide d'une prise indexielle**

Il est préférable d'exécuter cette technique sur une table basse, car cela permet au praticien de placer son centre de gravité à l'aplomb de la zone à traiter et de bien positionner son avant-bras droit à la perpendiculaire de ce même segment rachidien à traiter.

Pour une réduction optimale

Mobilisation avec impulsion

C'est un couple de forces que le praticien met en place entre l'appui de la main droite (positionnée sur le processus transverse à mobiliser) afin de porter l'impulsion brève et sèche dans le sens de la mise en tension et contre la résistance par l'intermédiaire du levier supérieur. C'est en fait l'utilisation de l'effet entonnoir (voir tome 2 : *Le bassin et la charnière lombo-sacrée*).

Technique de réduction 4

Technique directe

******ebook converter DEMO Watermarks*******

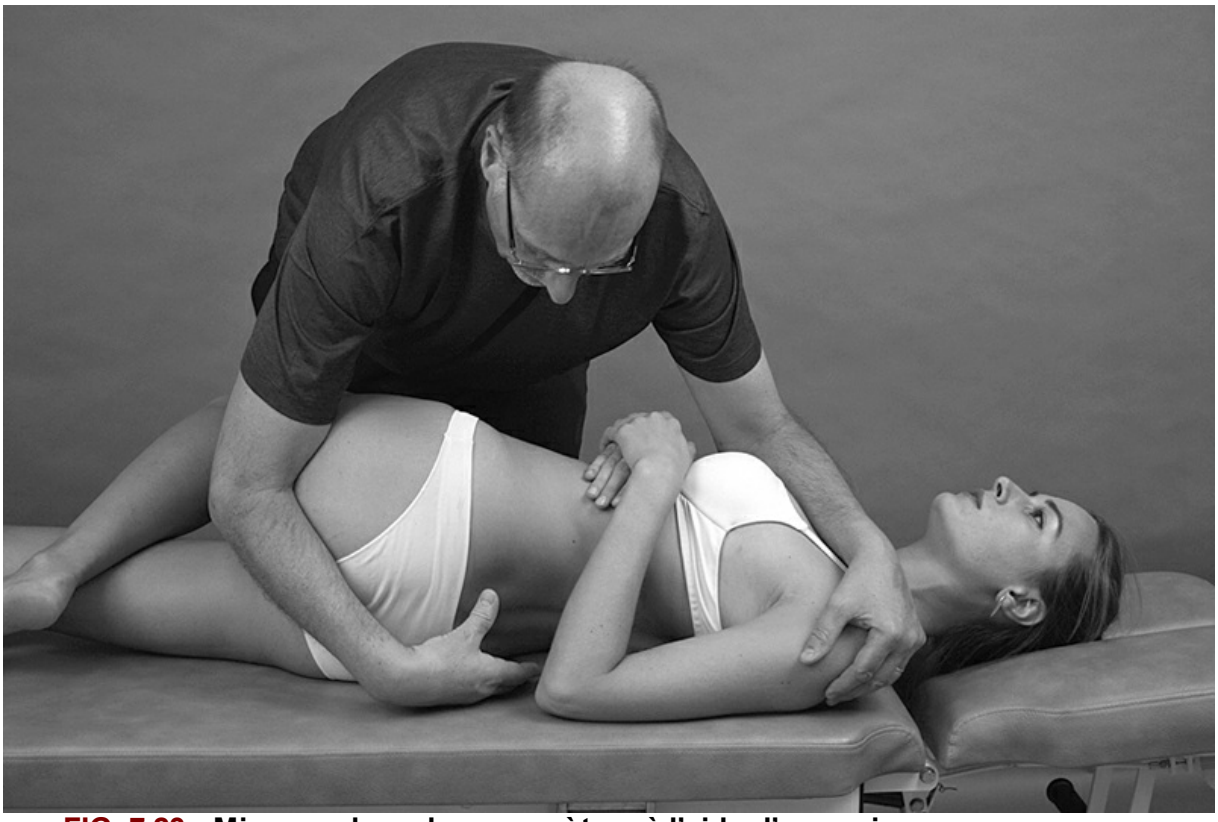

FIG. 7.23 **Mise en place des paramètres à l'aide d'une prise au « pouce »**

Le praticien enroule son avant-bras autour de la fesse du sujet, et vient placer son pouce sur le processus transverse de la vertèbre à mobiliser (le poignet du praticien étant placé à 90° de flexion).

Pour une réduction optimale

Mobilisation avec impulsion

Il faut éviter d'amorcer la technique de réduction avec une lordose lombale qui serait exagérée.

Pour les petits gabarits : dès que les paramètres ont été mis en place, basculer le sujet contre soi avant de fixer le levier inférieur avec son hémithorax.

Il faut conserver le plus possible une flexion de poignet optimale afin de pousser dans le bon axe (d'arrière en avant avec le pouce).

******ebook converter DEMO Watermarks*******

FIG. 7.24 **Mobilisation avec impulsion à l'aide d'une prise au « pouce »**

Pour réaliser l'effet entonnoir (voir tome 2), nécessaire à la mobilisation avec impulsion, le praticien fixe le levier supérieur au moyen de sa main et de son avant-bras gauche et le levier inférieur (ilium-sacrum) au moyen de son

******ebook converter DEMO Watermarks*******

avant-bras droit.

Pour utiliser le levier inférieur du sujet, le praticien positionne son membre inférieur droit sur la face latérale gauche du fémur du sujet (sans le bloquer) en jouant sur la flexion-extension de l'articulation coxo-fémorale et l'antériorisation de l'ilium.

Technique de réduction 5

Technique directe

FIG. 7.25 **Mise en place des paramètres pour une prise en fourchette**

Description précise de la technique dans la tome 2, « Charnière lombo-sacrée) figures 6.9 à 6.14

Cette technique est une variante de la précédente ; elle constitue elle aussi une technique directe, puisque l'on agit directement sur le processus transverse en postériorité. Elle trouve place dans les situations où le praticien ne peut utiliser son membre inférieur pour assurer la mise en place du levier inférieur, et ce pour des raisons morphologiques propres au sujet, au praticien ou à l'interaction des deux, ou encore du fait d'une table trop haute. Ce levier inférieur doit alors être fixé d'une autre manière, que nous

******ebook converter DEMO Watermarks*******

décrivons ici.

Le praticien positionne la partie proximale de son avant-bras sur la tubérosité ischiatique du sujet et, au-delà, sur son ischion, fixant ainsi le bassin. Le reste de l'avant-bras du praticien s'enroule autour de la fesse du sujet afin de fixer l'ensemble du levier inférieur.

La pulpe du pouce du praticien se positionne sur le processus transverse en postériorité (détectée au cours des différents tests pratiqués). Cette postériorité est positionnée vers le haut : le sujet est donc couché du côté opposé à elle.

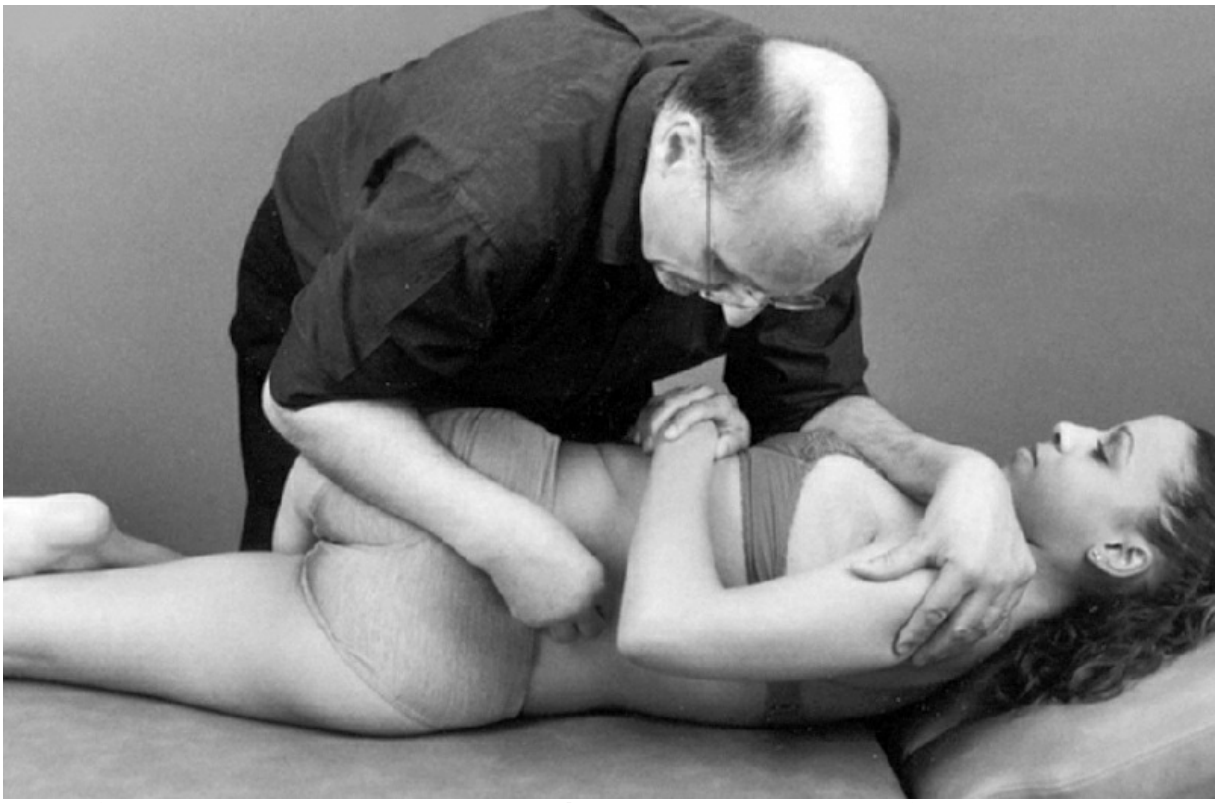

FIG. 7.26 Mise en place des paramètres pour une prise en fourchette

Le praticien va ensuite améliorer encore la « fixation » du levier inférieur, par l'intermédiaire de son hémithorax.

L'index, le majeur et l'annulaire du praticien contrôlent les processus transverses opposés.

Pour une réduction optimale

La mobilisation avec impulsion se fait par la mise en place de l'effet entonnoir (voir tome 2 : *Le bassin et la charnière lombo-sacrée*).

******ebook converter DEMO Watermarks*******

Technique de réduction 6

Technique globale

Introduction

C'est une technique dite globale qu'il est possible d'utiliser dans différents cas.

- Par exemple lorsqu'après avoir réduit une dysfonction au niveau de la charnière thoraco-lombale, il persiste de légères compensations au niveau lombal.
- Lorsque l'on a réalisé une technique de réduction sur un des deux côtés du segment lombal en dysfonction, et qu'il semble persister une certaine dysfonction du côté opposé.
- C'est en outre une technique que l'on peut quelquefois utiliser avec les enfants lorsque le diagnostic précis s'avère difficile.
- Il est également possible d'y recourir lorsque l'on souhaite obtenir un effet réflexe.

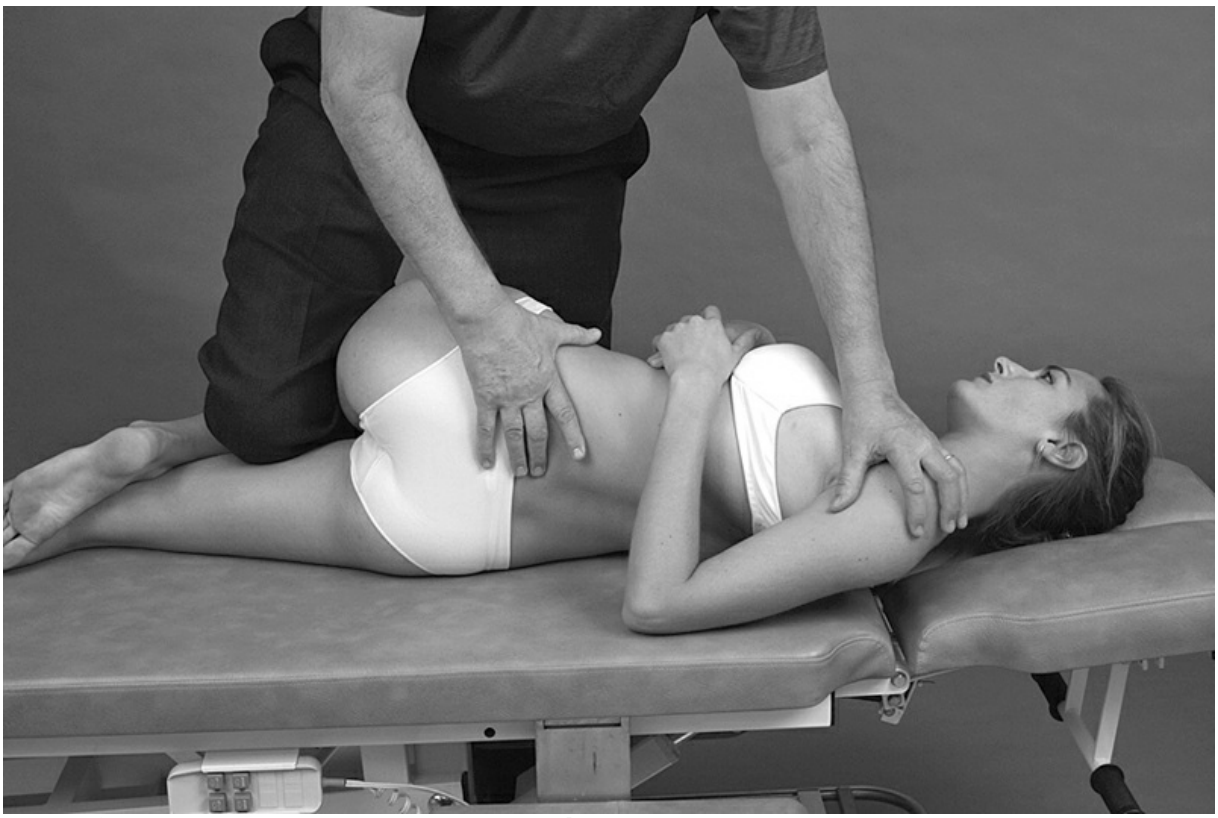

FIG. 7.27 **Mise en place des paramètres**

C'est une technique qui est exécutée sur table basse. Le praticien place le

******ebook converter DEMO Watermarks*******

sujet en lumbaroll (voir tome 2 : Le bassin et la charnière lombo-sacrée) et positionne son genou gauche sur la face interne (médiale) de la cuisse droite du sujet (veiller à ne pas être douloureux). Le tibia du praticien vient se positionner sur la face externe (radiale) du genou gauche du sujet.

FIG. 7.28 **Réduction : mobilisation avec impulsion**

C'est une technique très mobile, reposant sur la double prise entre la main gauche du praticien, qui pousse l'épaule gauche du sujet vers la table, et sa main droite, qui, via le bassin du sujet amène la focalisation de la mobilisation avec impulsion sur le segment du rachis lombal à traiter.

Le couple de force décrit ci-dessus est le plus souvent suffisant pour réaliser la réduction. Si ce n'est pas le cas, le praticien donne un coup sec vers le bas avec sa jambe (le praticien réalise une extension sèche de la jambe sur la cuisse, tout en restant droit).

Pour une réduction optimale

******ebook converter DEMO Watermarks*******

Il ne faut pas craindre d'amener le sujet à soi et le rassurer en lui précisant qu'il ne va pas tomber. C'est une technique globale exécutée sèchement, mais sans force. Cette technique est réalisée sans verrouillage des leviers supérieur et inférieur, c'est donc une technique de réduction qui se réalise en mouvement.

******ebook converter DEMO Watermarks*******

Bibliographie

Généralités

Tests

Dinnar U, Beal MC, Goodridge JP, Johnston WL, Karni Z, Mitchell Jr FL, Upledger JE, McConnell DG. – Description of fifty diagnostic tests used with osteopathic manipulation. *J Am Osteopath Assoc.* 1982 Jan;81(5):314–321.

Dinnar U, Beal MC, Goodridge JP, Johnston WL, Karni Z, Mitchell Jr FL, Upledger JE, McConnell DG. – Classification of diagnostic tests used with osteopathic manipulation. *J Am Osteopath Assoc.* 1980 Mar;79(7):451–455.

Najm WI, Seffinger MA, Mishra SI, Dickerson VM, Adams A, Reinsch S, Murphy LS, Goodman AF. – Content validity of manual spinal palpatory exams – A systematic review. *BMC Complement Altern Med.* 2003 May 7;3:1.

Russell R. – Diagnostic palpation of the spine: a review of procedures and assessment of their reliability. *J Manipulative Physiol Ther.* 1983 Dec;6(4):181–183.

Seffinger MA, Najm WI, Mishra SI, Adams A, Dickerson VM, Murphy LS, Reinsch S. – Reliability of spinal palpation for diagnosis of back and neck pain: a systematic review of the literature. *Spine.* 2004 Oct 1;29(19):E413–E425.

Van Trijffel E, Anderegg Q, Bossuyt PMM, Lucas C. – Inter-examiner reliability of passive assessment of intervertabral motion in the cervical and spine: A systematic review. *Man Ther.* 2005;10:256–269.

Efficacité du traitement

Bronfort G, Haas M, Evans RL, Bouter LM. – Efficacy of spinal manipulation and mobilization for low back pain and neck pain: a systematic review and best evidence synthesis. *Spine.* 2004 May-Jun;4(3):335–356.

Bronfort G. – Spinal manipulation: current state of research and its indications. *Neurol Clin.* 1999 Feb;17(1):91–111.

Ernst E, Harkness E. – Spinal manipulation: a systematic review of sham-controlled, double-blind, randomized clinical trials. *J Pain Symptom Manage.* 2001 Oct;22(4):879–889.

Fiechtner JJ, Brodeur RR. – Manual and manipulation techniques for rheumatic disease. *Med Clin North Am.* 2002 Jan;86(1):91–103.

Kissling RO, Hochstrasser R, Kubli D. – Manual medicine of the spine-indication, diagnostic and therapeutic possibilities. *Schweiz Rundsch Med Prax.* 1992 Sep 8;81(37):1087–1091.

Vernon HT. – Qualitative review of studies of manipulation-induced hypoalgesia. *J Manipulative Physiol*

******ebook converter DEMO Watermarks*******

Ther. 2000;23:134–138.

Effets secondaires indésirables

Assendelft WJ, Bouter LM, Knipschild PG. – Complications of spinal manipulation: a comprehensive review of the literature. *J Fam Pract.* 1996 May;42(5):475–480.

Barrett AJ, Breen AC. – Adverse effects of spinal manipulation. *J R Soc Med.* 2000 May;93(5):258–259.

Cagnie B, Vinck E, Beernaert A, Cambier D. – How common are side effects of spinal manipulation and can these side effects be predicted? *Man Ther.* 2004 Aug;9(3):151–156.

Dupeyron A, Vautravers Ph, Lecocq J, Isner-Horobeti ME. – Complications following vertebral manipulation-a survey of a french region physicians. *Annales de réadaptation et de médecine physique*. 2003;46:33–40.

Ernst E. – Prospective investigations into the safety of spinal manipulation. *Pain Symptom Manage.* 2001 Mar;21(3):238–242.

Senstad O, Leboeuf-Yde C, Borchgrevink C. – Frequency and characteristics of side effects of spinal manipulative therapy. *Spine.* 1997 Feb 15;22(4):435–440: discussion 440-1.

Aspects économiques

Skargren EI, Carlsson PG, Oberg BE. – One-year follow-up comparison of the cost and effectiveness of chiropractic and physiotherapy as primary management for back pain. *Spine.* 1998;17:1875–1884.

Skargren EI, Oberg BE, Carlsson PG, Gade M. – Cost and effectiveness analysis of chiropractic and physiotherapy treatment for low back and neck pain. Six-month follow-up. *Spine.* 1997 Sep 15;22(18):2167–2177.

Smith M, Stano M. – Costs and recurrences of chiropractic and medical episodes of low-back care. *J Manipulative Physiol Ther.* 1997 Jan;20(1):5–12.

Stano M. – A comparison of health care costs for chiropractic and medical patients. *J Manipulative Physiol Ther.* 1993 Jun;16(5):291–299.

UK BEAM Trial Team – United Kingdom back pain exercise and manipulation (UK BEAM) randomised trial: cost effectiveness of physical treatments for back pain in primary care. *BMJ.* 2004 Dec 11;329(7479):1381: Epub 2004 Nov 19.

White AR, Ernst E. – Economic analysis of complementary medicine: a systematic review. *Complement Ther Med.* 2000 Jun;8(2):111–118.

Fondements physiologiques

Boal RW, Gillette RG. – Central neuronal plasticity, low back pain and spinal manipulative therapy. *J Manipulative Physiol Ther.* 2004 Jun;27(5):314–326.

Driscoll D, Hall MJ. – Effects of Spinal Manipulative Therapy on Autonomic Activity and the Cardiovascular System: A Case Study Using the Electrocardiogram and Arterial Tonometry. *J Manipulative Physiol Ther*. 2000;23:545–550.

Gosling C, Kinross T, Gibbons P, Holmes M. – The short term effects of atlanto-axial high velocity low amplitude manipulation with cavitation on Edge Light Pupil Cycle Time. *Int J Osteop Med.* 2005;8:81–86.

Suter E, McMorland G, Herzog W. – Short-term effects of spinal manipulation on H-reflex amplitude in

******ebook converter DEMO Watermarks*******

healthy and symptomatic subjects. *J Man Phys Ther.* 2005;28(9):667–672.

La région cervicale

Fiabilité des tests

Fjellner A, Bexander C, Faleij R, Strender LE. – Interexaminer reliability in physical examination of the cervical spine. *J Manipulative Physiol Ther.* 1999 Oct;22(8):511–516.

Hollerwoger D. Methodological quality and outcomes of studies addressing manual cervical spine examinations: A review. *Man Ther.* 2006 Feb 17: Epub ahead of print.

Hudswell S, von Mengerses M, Lucas N. – The cranio-cervical flexion test using pressure biofeedback: A useful measure of cervical dysfunction in the clinical setting? *Int J Osteo Med.* 2005;8:98–105.

Humphreys BK, Delahaye M, Peterson CK. – An investigation into the validity of cervical spine motion palpation using subjects with congenital block vertebrae as a 'gold standard'. *BMC Musculoskelet Disord.* 2004 Jun 15;5:19.

Marcotte J, Normand MC, Black P. – The kinematics of motion palpation and its effect on the reliability for cervical spine rotation. *J Manipulative Physiol Ther.* 2002 Sep;25(7):E7.

Pool JJ, Hoving JL, de Vet HC, van Mameren H, Bouter LM. – The interexaminer reproducibility of physical examination of the cervical spine. *J Manipulative Physiol Ther.* 2004 Feb;27(2):84–90.

Prushansky T, Dvir Z, Defarin-Assa R. – Reproducibility indices applied to cervical pressure pain threshold measurements in healthy subjects. *Clin J Pain.* 2004;20(5):341–347.

Smedmark V, Wallin M, Arvidsson I. – Inter-examiner reliability in assessing passive intervertebral motion of the cervical spine. *Man Ther.* 2000 May;5(2):97–101.

Strender LE, Lundin M, Nell K. – Interexaminer reliability in physical examination of the neck. *J Manipulative Physiol Ther.* 1997 Oct;20(8):516–520.

Van Suijlekom HA, De Vet HC, Van Den Berg SG, Weber WE. – Interobserver reliability in physical examination of the cervical spine in patients with headache. *Headache.* 2000 Jul-Aug;40(7):581–586.

Efficacité du traitement

Bronfort G, Assendelft WJ, Evans R, Haas M, Bouter L. – Efficacy of spinal manipulation for chronic headache: a systematic review. *J Manipulative Physiol Ther.* 2001 Sep;24(7):457–466.

Eldridge L, Russell J. – Effectiveness of cervical spine manipulation and prescribed exercise in reduction of cervicogenic headache pain and frequency: A single case study experimental design. *Int J osteo Med.* 2005;8:106–113.

Ernst E. – Chiropractic spinal manipulation for neck pain: a systematic review. *J Pain.* 2003 Oct;4(8):417–421: discussion 429-30.

Fernandez-de-Las-Penas C, Alonso-Blanco C, Cuadrado ML, Pareja JA. – Spinal manipulative therapy in the management of cervicogenic headache. *Headache.* 2005 Oct;45(9):1260–1263.

Fryer G, Alvizatos J, Lamaro J. – The effect of osteopathic treatment on people with chronic and sub-chronic neck pain: A pilot study. *Int J Osteop Med.* 2005;8:41–48.

Gross AR, Hoving JL, Haines TA, Goldsmith CH, Kay T, Aker P, Bronfort G. Cervical Overview Group – A Cochrane review of manipulation and mobilization for mechanical neck disorders. *Spine.* 2004 Jul 15;29(14):1541–1548.

******ebook converter DEMO Watermarks*******

Gross AR, Kay T, Hondras M, Goldsmith C, Haines T, Peloso P, Kennedy C, Hoving J. – Manual therapy for mechanical neck disorders: a systematic review. *Man Ther.* 2002 Aug;7(3):131–149.

Hurwitz E, Acker P, Adams A, Meeker W, Shekelle P. – Manipulation and mobilization of the cervical spine. *Spine.* 1996;21:1746–1760.

Jull G, Trott P, Potter H, Zito G, Niere K, Shirley D, Emberson J, Marschner I, Richardson C. – A randomized controlled trial of exercise and manipulative therapy for cervicogenic headache. *Spine.* 2002 Sep 1;27(17):1835–1843: discussion 1843.

Korthals-de Boss IB, Hoving JL, van Tulder MW, Rutten-van Mölken PM, Adèr HJ, de Vet HC, Koes BW, Vondeling H, Bouter LM. – Cost effectiveness of physiotherapy, manual therapy, and general practitioner care for neck pain: economic evaluation alongside a randomised controlled trial. *BMJ.* 2003 April:326.

McReynolds TM, Sheridan BJ. – Intramuscular ketorolac versus osteopathic manipulative treatment in the management of acute neck pain in the emergency department: a randomized clinical trial. *J Am Osteopath Assoc.* 2005 Feb;105(2):57–68.

Shekelle PG, Coulter I. – Cervical spine manipulation: summary report of a systematic review of the literature and a multidisciplinary expert panel. *J Spinal Disord.* 1997 Jun;10(3):223–228.

Vernon H, McDermaid CS, Hagino C. – Systematic review of randomized clinical trials of complementary/alternative therapies in the treatment of tension-type and cervicogenic headache. *Complement Ther Med.* 1999 Sep;7(3):142–155.

Vernon HT. – The effectiveness of chiropractic manipulation in the treatment of headache: an exploration in the literature. *J Manipulative Physiol Ther.* 1995 Nov-Dec;18(9):611–617.

La région dorsale

Fiabilité des tests

Christensen HW, Vach W, Vach K, Manniche C, Haghfelt T, Hartvigsen L, Høilund-Carlsen PF. – Palpation of the upper thoracic spine: An observer reliability study. *J Manipulative Physiol Ther.* 2002 June 25;5:285–292: Erratum in: *J Manipulative Physiol Ther* 2002 Jul-Aug ;25(6) :425.

Love RM, Brodeur RR. – Inter- and intra-examiner reliability of motion palpation for the thoracolumbar spine. *J Manipulative Physiol Ther.* 1987 Feb;10(1):1–4.

La région lombaire

Fiabilité des tests

Abbott JH, McCane B, Herbison P, Moginie G, Chapple C, Hogarty T. – Lumbar segmental instability: a criterion-related validity study of manual therapy assessment. *BMC Musculoskelet Disord.* 2005 Nov 7;6:56.

Binkley J, Stratford PW, Gill C. – Interrater reliability of lumbar accessory motion mobility testing. *Phys Ther.* 1995 Sep;75(9):786–792: discussion 793-5.

Chiradejnant A, Maher CG, Latimer J. – Objective manual assessment of lumbar posteroanterior stiffness is now possible. *J Manipulative Physiol Ther.* 2003 Jan;26(1):34–39.

******ebook converter DEMO Watermarks*******

Degenhardt BF, Snider KT, Snider EJ, Johnson JC. – Interobserver reliability of osteopathic palpatory diagnostic tests of the lumbar spine: improvements from consensus training. *J Am Osteopath Assoc.* 2005 Oct;105(10):465–473.

Essendrop M, Maul I, Laubli T, Riihimaki H, Schibye B. – Measures of low back function: a review of reproducibility studies. *Clin Biomech (Bristol, Avon).* 2002 May;17(4):235–249: Comments in *Clin Biomech* (Bristol, Avon). 2002 Oct;17(8):618; author reply 618-9.

French SD, Green S, Forbes A. – Reliability of chiropractic methods commonly used to detect manipulable lesions in patients with chronic low-back pain. *J Manipulative Physiol Ther.* 2000 May;23(4):231–238.

Hawk C, Phongphua C, Bleecker J, Swank L, Lopez D, Rubley T. – Preliminary study of the reliability of assessment procedures for indications for chiropractic adjustments of the lumbar spine. *J Manipulative Physiol Ther.* 1999 Jul-Aug;22(6):382–389.

Hestbaek L, Leboeuf-Yde C. – Are chiropractic tests for the lumbo-pelvic spine reliable and valid? A systematic critical literature review. *J Manipulative Physiol Ther.* 2000 May;23(4):258–275: Comments in*: J Manipulative Physiol Ther.* 2001 Feb ;24(2) :145-6.

Hicks GE, Fritz JM, Delitto A, Mishock J. – Interrater reliability of clinical examination measures for identification of lumbar segmental instability. *Arch Phys Med Rehabil.* 2003 Dec;84(12):1858–1864.

Leboeuf-Yde C, Kyvik KO. – Is it possible to differentiate people with or without low-back pain on the basis of test of lumbopelvic dysfunction? *J Manipulative Physiol Ther.* 2000 Mar-Apr;23(3):160–167.

Mootz RD, Keating Jr JC, Kontz HP, Milus TB, Jacobs GE. – Intra- and interobserver reliability of passive motion palpation of the lumbar spine. *J Manipulative Physiol Ther.* 1989 Dec;12(6):440–445.

Panzer DM. – The reliability of lumbar motion palpation. *J Manipulative Physiol Ther.* 1992 Oct;15(8):518–524: Erratum in: *J Manipulative Physiol Ther* 1992 Nov-Dec ;15(9) Erratum in: J Manipulative Physiol Ther 1992 Nov-Dec ;15(9).

Efficacité du traitement

Andersson GB, Lucente T, Davis AM, Kappler RE, Lipton JA, Leurgans S. – A comparison of osteopathic spinal manipulation with standard care for patients with low back pain. *N Engl J Med.* 1999 Nov 4;341(19):1426–1431.

Assendelft WJ, Lankhorst GJ. – Effectiveness of manipulative therapy in low back pain: systematic literature reviews and guidelines are inconclusive. *Ned Tijdschr Geneeskd.* 1998 Mar 28;142(13):684–687.

Assendelft WJ, Morton SC, Yu EI, Suttorp MJ, Shekelle PG. – Spinal manipulative therapy for low back pain. A meta-analysis of effectiveness relative to other therapies. *Annals of Internal Medicine.* 2003 Jun;138(11):871–881.

Brealey S, Burton K, Coulton S, Farrin A, Garratt A, Harvey E, Letley L, Martin J, Klaber MJ, Russell I, Torgerson D, Underwood M, Vickers M, Whyte K, Williams M. (UK BEAM Trial Team) – United Kingdom back pain exercise and manipulation (UK BEAM) randomised trial: effectiveness of physical treatments for back pain in primary care. *BMJ.* 2004 Dec 11;329(7479):1377: Epub 2004 Nov 19.

Burton AK, McClune TD, Clarke RD, Main CJ. – Long-term follow-up of patients with low back pain attending for manipulative care: outcomes and predictors. *Man Ther.* 2004 Feb;9(1):30–35.

Burton AK, Tillotson KM, Cleary J. – Single-blind randomised controlled trial of chemonucleolysis and manipulation in the treatment of symptomatic lumbar disc herniation. *Eur Spine J.* 2000 Jun;9(3):202–207.

Ferreira ML, Ferreira PH, Latimer J, Herbert R, Maher CG. – Does spinal manipulative therapy help

******ebook converter DEMO Watermarks*******

people with chronic low back pain? *Australian Journal of Physiotherapy.* 2002;48(4):277–284.

Koes BW, Assendelft WJ, van der Heijden GJ, Bouter LM. – Spinal manipulation for low back pain. An updated systematic review of randomized clinical trials. *Spine*. 1996 Dec 15;21(24):2860–2871: discussion 2872-3.

Licciardone JC, Stoll ST, Fulda KG, Russo DP, Siu J, Winn W, Swift Jr J. – Osteopathic manipulative treatment for chronic low back pain: a randomised controlled trial. *Spine.* 2003 Jul 1;28(13):1355–1362.

Williams NH, Wilkinson C, Russell I, Edwards RT, Hibbs R, Linck P, Muntz R. – Randomized osteopathic manipulation study (ROMANS): pragmatic trial for spinal pain in primary care. *Fam Pract.* 2003 Dec;20(6):662–669.

******ebook converter DEMO Watermarks*******

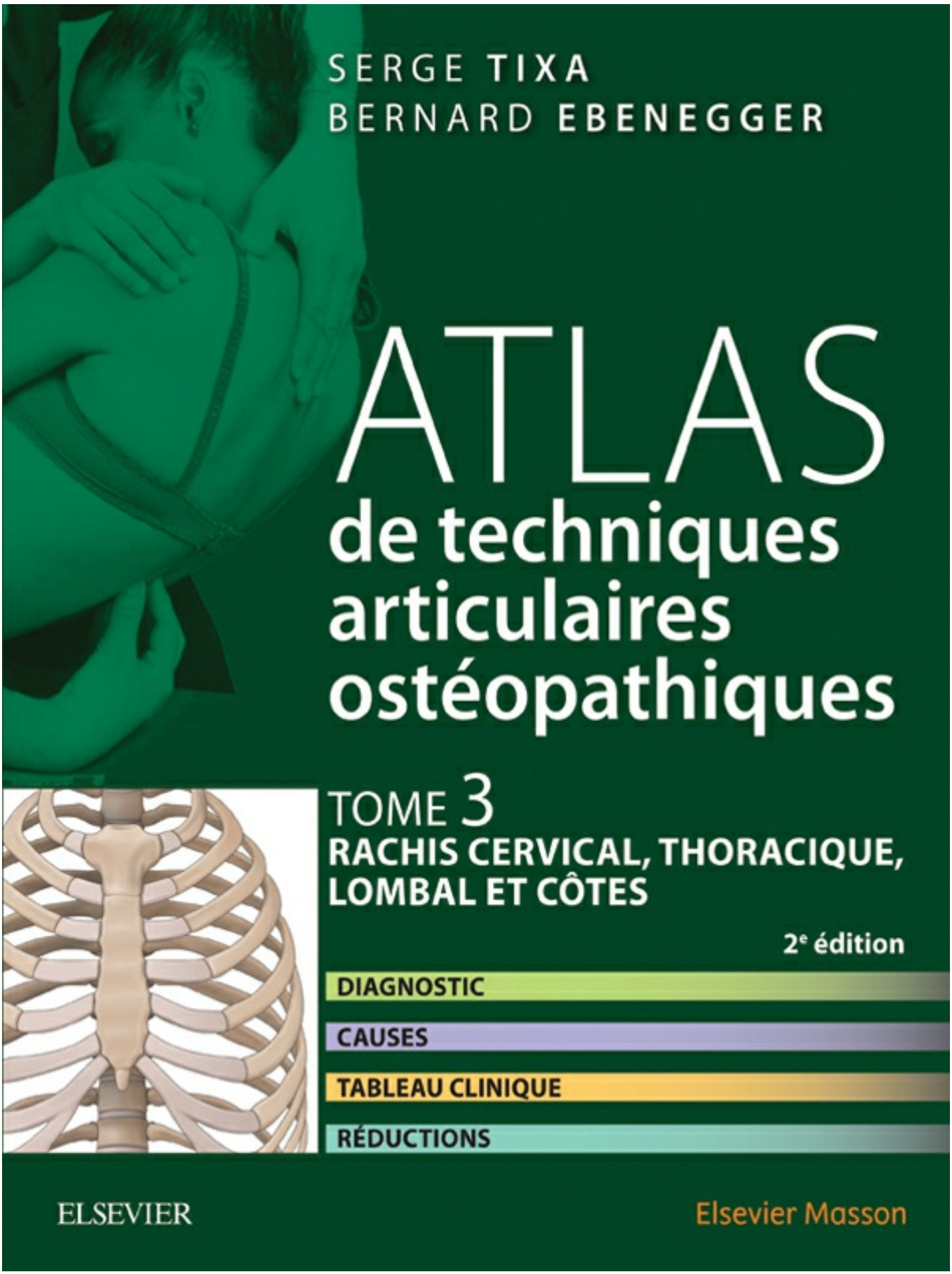

******ebook converter DEMO Watermarks*******

******ebook converter DEMO Watermarks*******